This is a digital copy of a book that was preserved for generations on library shelves before it was carefully scanned by Google as part of a project to make the world's books discoverable online.

It has survived long enough for the copyright to expire and the book to enter the public domain. A public domain book is one that was never subject to copyright or whose legal copyright term has expired. Whether a book is in the public domain may vary country to country. Public domain books are our gateways to the past, representing a wealth of history, culture and knowledge that's often difficult to discover.

Marks, notations and other marginalia present in the original volume will appear in this file - a reminder of this book's long journey from the publisher to a library and finally to you.

Usage guidelines

Google is proud to partner with libraries to digitize public domain materials and make them widely accessible. Public domain books belong to the public and we are merely their custodians. Nevertheless, this work is expensive, so in order to keep providing this resource, we have taken steps to prevent abuse by commercial parties, including placing technical restrictions on automated querying.

We also ask that you:

+ *Make non-commercial use of the files* We designed Google Book Search for use by individuals, and we request that you use these files for personal, non-commercial purposes.

+ *Refrain from automated querying* Do not send automated queries of any sort to Google's system: If you are conducting research on machine translation, optical character recognition or other areas where access to a large amount of text is helpful, please contact us. We encourage the use of public domain materials for these purposes and may be able to help.

+ *Maintain attribution* The Google "watermark" you see on each file is essential for informing people about this project and helping them find additional materials through Google Book Search. Please do not remove it.

+ *Keep it legal* Whatever your use, remember that you are responsible for ensuring that what you are doing is legal. Do not assume that just because we believe a book is in the public domain for users in the United States, that the work is also in the public domain for users in other countries. Whether a book is still in copyright varies from country to country, and we can't offer guidance on whether any specific use of any specific book is allowed. Please do not assume that a book's appearance in Google Book Search means it can be used in any manner anywhere in the world. Copyright infringement liability can be quite severe.

About Google Book Search

Google's mission is to organize the world's information and to make it universally accessible and useful. Google Book Search helps readers discover the world's books while helping authors and publishers reach new audiences. You can search through the full text of this book on the web at `http://books.google.com/`

Über dieses Buch

Dies ist ein digitales Exemplar eines Buches, das seit Generationen in den Regalen der Bibliotheken aufbewahrt wurde, bevor es von Google im Rahmen eines Projekts, mit dem die Bücher dieser Welt online verfügbar gemacht werden sollen, sorgfältig gescannt wurde.

Das Buch hat das Urheberrecht überdauert und kann nun öffentlich zugänglich gemacht werden. Ein öffentlich zugängliches Buch ist ein Buch, das niemals Urheberrechten unterlag oder bei dem die Schutzfrist des Urheberrechts abgelaufen ist. Ob ein Buch öffentlich zugänglich ist, kann von Land zu Land unterschiedlich sein. Öffentlich zugängliche Bücher sind unser Tor zur Vergangenheit und stellen ein geschichtliches, kulturelles und wissenschaftliches Vermögen dar, das häufig nur schwierig zu entdecken ist.

Gebrauchsspuren, Anmerkungen und andere Randbemerkungen, die im Originalband enthalten sind, finden sich auch in dieser Datei – eine Erinnerung an die lange Reise, die das Buch vom Verleger zu einer Bibliothek und weiter zu Ihnen hinter sich gebracht hat.

Nutzungsrichtlinien

Google ist stolz, mit Bibliotheken in partnerschaftlicher Zusammenarbeit öffentlich zugängliches Material zu digitalisieren und einer breiten Masse zugänglich zu machen. Öffentlich zugängliche Bücher gehören der Öffentlichkeit, und wir sind nur ihre Hüter. Nichtsdestotrotz ist diese Arbeit kostspielig. Um diese Ressource weiterhin zur Verfügung stellen zu können, haben wir Schritte unternommen, um den Missbrauch durch kommerzielle Parteien zu verhindern. Dazu gehören technische Einschränkungen für automatisierte Abfragen.

Wir bitten Sie um Einhaltung folgender Richtlinien:

+ *Nutzung der Dateien zu nichtkommerziellen Zwecken* Wir haben Google Buchsuche für Endanwender konzipiert und möchten, dass Sie diese Dateien nur für persönliche, nichtkommerzielle Zwecke verwenden.

+ *Keine automatisierten Abfragen* Senden Sie keine automatisierten Abfragen irgendwelcher Art an das Google-System. Wenn Sie Recherchen über maschinelle Übersetzung, optische Zeichenerkennung oder andere Bereiche durchführen, in denen der Zugang zu Text in großen Mengen nützlich ist, wenden Sie sich bitte an uns. Wir fördern die Nutzung des öffentlich zugänglichen Materials für diese Zwecke und können Ihnen unter Umständen helfen.

+ *Beibehaltung von Google-Markenelementen* Das "Wasserzeichen" von Google, das Sie in jeder Datei finden, ist wichtig zur Information über dieses Projekt und hilft den Anwendern weiteres Material über Google Buchsuche zu finden. Bitte entfernen Sie das Wasserzeichen nicht.

+ *Bewegen Sie sich innerhalb der Legalität* Unabhängig von Ihrem Verwendungszweck müssen Sie sich Ihrer Verantwortung bewusst sein, sicherzustellen, dass Ihre Nutzung legal ist. Gehen Sie nicht davon aus, dass ein Buch, das nach unserem Dafürhalten für Nutzer in den USA öffentlich zugänglich ist, auch für Nutzer in anderen Ländern öffentlich zugänglich ist. Ob ein Buch noch dem Urheberrecht unterliegt, ist von Land zu Land verschieden. Wir können keine Beratung leisten, ob eine bestimmte Nutzung eines bestimmten Buches gesetzlich zulässig ist. Gehen Sie nicht davon aus, dass das Erscheinen eines Buchs in Google Buchsuche bedeutet, dass es in jeder Form und überall auf der Welt verwendet werden kann. Eine Urheberrechtsverletzung kann schwerwiegende Folgen haben.

Über Google Buchsuche

Das Ziel von Google besteht darin, die weltweiten Informationen zu organisieren und allgemein nutzbar und zugänglich zu machen. Google Buchsuche hilft Lesern dabei, die Bücher dieser Welt zu entdecken, und unterstützt Autoren und Verleger dabei, neue Zielgruppen zu erreichen. Den gesamten Buchtext können Sie im Internet unter `http://books.google.com` durchsuchen.

LANE MEDICAL LIBRARY STANFORD
N6814 L82 1907
Über die entzundlichen Veranderungen
STOR
24503376099

Löhlein, M.

Über die entzündlichen Veränderungen der Glomeruli der menschlichen Nieren und ihre Bedeutung für die Nephritis.

N6814
L82
1907

Arbeiten

aus dem

pathologischen Institute zu Leipzig.

Herausgegeben

von

F. Marchand.

Heft 4:

Dr. med. M. Löhlein, Über die entzündlichen Veränderungen der Glomeruli der menschlichen Nieren und ihre Bedeutung für die Nephritis.

LEIPZIG
Verlag von S. Hirzel
1907.

Über die

entzündlichen Veränderungen der Glomeruli der menschlichen Nieren

und

ihre Bedeutung für die Nephritis.

Von

Dr. med. **M. Löhlein,**
Assistenten am Institut.

Mit 2 Tafeln.

LEIPZIG
Verlag von S. Hirzel
1907.

Nachdruck verboten. Übersetzungsrecht vorbehalten.

W8
I4L82
1907

Die vorliegende Arbeit verfolgt ein doppeltes Ziel: in erster Linie soll nach einer genauen Analyse der Morphologie der menschlichen Niere im ersten Stadium der akuten Glomerulonephritis (KLEBS, LANGHANS) der Versuch unternommen werden, die vielfältigen Veränderungen des Organs zu verfolgen, die sich entwickeln können, wenn das akute Stadium von dem erkrankten Individuum überlebt wird. Als zweites wesentliches Ziel gilt der Versuch einer Beantwortung der Frage nach der Stellung, die der akuten Glomerulonephritis — im Sinne der Darlegungen FRIEDRICH MÜLLER's auf der Meraner Tagung der Deutschen Pathologischen Gesellschaft — in dem Gesamtgebiete der Nephritis zukommt.

So wünschenswert die Klärung dieser Frage gerade nach den Ergebnissen der erwähnten Verhandlungen erscheinen muß, so sehr befürchte ich andrerseits, angesichts der dort zutage getretenen Vielheit der Meinungen, daß der vorgelegte Versuch als vermessenes Unterfangen angesehen werden wird. Wenn ich trotzdem wage, die Resultate meiner Untersuchungen und die daraus gewonnenen Anschauungen mitzuteilen, so kann ich mich nur auf das reiche und wertvolle Material berufen, das ihnen zugrunde liegt: es handelt sich um einen großen Teil der im Laufe der letzten $5^1/_2$ Jahre im pathologischen Institut zu Leipzig zur Obduktion gelangten einschlägigen Fälle.

Die Arbeit ist nicht etwa von vornherein von den Gesichtspunkten aus angelegt worden, von denen aus die endgültige Darstellung erfolgt ist; ich bin vielmehr von der genauen histologischen Untersuchung einiger besonders interessanter Fälle von „subakuter Glomerulonephritis" ausgegangen. Der Versuch, die dort gefundenen Veränderungen mit denjenigen der Frühstadien in Beziehung zu setzen, gab den Anlaß zu weiteren Untersuchungen. — Der Gedanke, eine zusammenfassende Darstellung der entzündlichen Veränderungen der MALPIGHI'schen Körperchen zu geben, entstand erst allmählich unter dem ständigen Eindruck der Darstellung, die Herr Geh. Med.-Rat Prof. MARCHAND von den Nieren-

38052

entzündungen in Kursen und Vorlesungen zu geben pflegt. Wie hierfür so bin ich meinem verehrten Lehrer und Chef für die Anleitung zu wissenschaftlicher Untersuchung überhaupt, für die Überlassung des wertvollen Materials und für mittelbare und unmittelbare Förderung bei seiner Bearbeitung zu bleibendem Danke verpflichtet. — Gerade das vorstehende Thema konnte mit Aussicht auf Erfolg nur bearbeitet werden, wenn zur Beurteilung der histologischen Befunde möglichst genaue Kenntnis des klinischen Verlaufes der Fälle hinzugezogen werden konnte. Für die freundliche Erlaubnis zur Einsichtnahme in die Krankengeschichten der Medizinischen Klinik bin ich deshalb Herrn Geh. Med.-Rat Prof. Dr. Curschmann besonderen Dank schuldig. Für vielfache freundliche Unterstützung durch Auskunft über Vorgeschichte und Verlauf einzelner Fälle möchte ich den Herren Assistenten der Klinik auch an dieser Stelle danken.

Der Plan der Arbeit ist nach deren kurz dargelegten Zielen gegeben: in einem ersten Teile werden die anatomischen Befunde der von mir als typisch angesehenen Fälle mitgeteilt werden. Ich teile diese in drei Gruppen: die erste umfaßt die Nierenbefunde in denjenigen Fällen, in denen die Krankheitsdauer nach Tagen oder wenigen Wochen zählt (akute Glomerulonephritis der pathologischen Anatomen). Zur zweiten gehören die Fälle von wochen- und monatelanger Dauer, die häufig das Bild der großen weißen Niere darbieten und dann klinisch unter den Symptomen der subchronischen oder chronischen parenchymatösen Nephritis verlaufen. Die dritte Gruppe soll Fälle umfassen, die aus einer akuten Glomerulonephritis nach jahrelanger Dauer der Erkrankung hervorgehen. Die Abgrenzung der anatomischen Bilder der drei Gruppen gegen nahestehende Nierenveränderungen anderer Art wird in einer kurzen Zusammenfassung der Befunde am Schlusse jeder dieser Unterabteilungen erfolgen:

Im Anschluß an die erste Gruppe (die typischen Fälle von akuter Glomerulonephritis) werden die akuten hämorrhagischen Nephritiden besonders besprochen werden. Ferner wird eine Abgrenzung der akuten Glomerulonephritis gegen die anderen Formen hämatogener „Nephritiden“ und andere verwandte, akut einsetzende Nierenerkrankungen hier Platz finden. Im Anschluß an die zweite Gruppe, die die typischen Fälle der hier sogenannten subakuten Glomerulonephritis umfaßt, soll der Versuch gemacht werden, die Frage nach dem Vorkommen und der Pathogenese der reinen „chronischen parenchymatösen“ Nephritis zu beantworten. Im Anschluß an die dritte Gruppe endlich, die typische Fälle von chronischer Glomerulonephritis umschließt, werden einige Befunde von „chronischen interstitiellen Nephritiden“ zu erörtern sein, um an der Hand dieses Vergleichsmaterials die Frage zu behandeln, wie

weit es möglich ist, die chronischen Glomerulonephritiden von anderen chronischen Nierenerkrankungen mit Veränderungen an den MALPIGHI-schen Körperchen zu unterscheiden.

Zum Schlusse des deskriptiven Teiles beabsichtige ich, die anatomischen Befunde noch einmal kurz und übersichtlich im Zusammenhang darzustellen. Eine Schlußbetrachtung soll den Versuch enthalten, die gewonnenen Resultate mit unseren Kenntnissen über den „Morbus Brightii" in Beziehung zu setzen. Sie wird dementsprechend die klinischen Erscheinungen besonders zu berücksichtigen haben. Doch werde ich auf diese — auch abgesehen von den nötigsten Angaben aus den Krankengeschichten — auch im deskriptiven Teil hier und da näher eingehen müssen.

Pathologische Histologie der akuten Glomerulonephritis und ihrer Ausgänge.

Vorbemerkungen über die Methodik.

Ich möchte an die Spitze dieser Untersuchungen eine Äußerung von WEIGERT stellen, die mir unbestreitbar richtig erscheint, aber eine Ansicht wiedergibt, der häufig in einschlägigen Arbeiten nicht Rechnung getragen worden ist: „wenn irgendwo, so ist bei den mikroskopischen Untersuchungen der Nieren eine Einseitigkeit der Methodik verwerflich." Gerade in dieser Richtung verdanke ich die Vermeidung von Irrwegen und Umwegen dem Vorbilde meines Lehrers MARCHAND. Der weitaus größte Teil der mitgeteilten Befunde beruht auf der Verwertung der Resultate frischer Untersuchung neben denjenigen der Untersuchung von Schnitten fixierten und in Paraffin oder Celloidin eingebetteten Materials. Als das weitaus beste Fixierungsmittel hat sich mir dabei die FLEMMING'sche Lösung bewährt.

Diese gewährt einerseits den Vorteil einer ausgezeichneten Fixierung der Gewebselemente, andrerseits gestattet sie bei rationeller Anwendung, wie ich früher dargelegt habe, sehr wohl Rückschlüsse auf die Verbreitung fettig degenerativer Prozesse. Bei der großen Bedeutung, die diesen in der Niere zukommt, ist dieser letztere Vorteil um so wichtiger, als wir mit unseren heutigen histologischen Methoden und Kenntnissen die feineren Störungen der Epithelzellenstruktur nur in unzureichender Weise beobachten können. — Die Lösung hat aber auch gewisse Nachteile, in erster Linie den, daß eine ganze Reihe von komplizierten Färbemethoden bei Fixierung in dem FLEMMING'schen Säuregemisch versagen. Aus diesem Grunde habe ich in der überwiegenden Mehrzahl der untersuchten Fälle neben FLEMMING-Schnitten auch solche herangezogen, die

nach Fixierung der Organe in MÜLLER'scher Flüssigkeit mit Formolzusatz oder in KAISERLING'scher Flüssigkeit gewonnen wurden. Diese gestatteten die Anwendung der verschiedensten Färbemethoden. —

Der Beschreibung der Befunde schicke ich eine kurze Bemerkung über die

normale Struktur der Glomeruli der menschlichen Niere

voraus; ich beschränke mich dabei im wesentlichen auf die Frage nach dem Vorhandensein oder Fehlen von Endothelzellen in den Knäuelkapillaren. Die Frage hat bekanntlich zu lebhaften Kontroversen Anlaß gegeben, seit RIBBERT in seiner bekannten Monographie über „Nephritis und Albuminurie" die Behauptung aufgestellt hatte, daß die peripheren Knäuelschlingen frei von Kernen seien. LANGHANS hat m. E. mit vollem Recht dem gegenüber die Existenz endothelialer Elemente in den Kapillaren der MALPIGHI'schen Körperchen verfochten, wenngleich es auch ihm, wie anderen Beobachtern, nie gelungen ist, durch Silberinjektion die Zellgrenzen des supponierten Endothels zu imprägnieren (HORTOLÈS). Mit Bestimmtheit hat, soweit ich die Literatur übersehe, außer RIBBERT niemand die völlige Kernlosigkeit der Knäuelkapillaren behauptet. HANSEMANN spricht von sehr spärlichen Kernen. Die überwiegende Mehrzahl der Autoren hat sich aber mehr oder weniger klar für die LANGHANS'sche Ansicht ausgesprochen (FRIEDLÄNDER, NAUWERCK, WELCH, MARCHAND, ORTH, LITTEN, COUNCILMAN, REICHEL), der auch ich mich anschließen muß. An feinen Schnitten von normalen menschlichen Nieren kann man sich leicht von der Existenz im ganzen spärlicher, an der Innenfläche der Knäuelkapillaren gelegener Kerne überzeugen, die nach ihrer Lage, Größe, Gestalt und Färbbarkeit durchaus den Eindruck von Endothelzellkernen machen. Doch will ich erwähnen, daß ich die Entscheidung über die Natur eines jeden Kernes, der in einem Glomerulusschnitt zur Anschauung kommt, für unmöglich halte. Man sieht gerade in sehr feinen Schnitten zuweilen einen Kern von ausgesprochen epithelialem Typus, anscheinend im Lumen einer Schlinge, was sich in einfacher Weise aus dem geschlängelten Verlauf der von Epithel überzogenen Kapillaren erklärt. Daneben findet man aber regelmäßig eine Anzahl von Kernen, an deren epithelialer resp. endothelialer Natur kein Zweifel sein kann. Die endothelialen Kerne sind allerdings in so spärlicher Zahl vorhanden, daß man danach einen kontinuierlichen Endothelbelag der Schlingenkapillaren nicht vermuten würde, womit denn auch das Resultat der Silbermethode in Einklang steht.

Ob man auf entwicklungsgeschichtlichem Wege der Frage beikommen kann, das kann ich nicht entscheiden. Die neuesten Untersuchungen von HERRING können in diesem Sinne nicht zur Aufklärung beitragen. Erwähnen möchte ich, daß auf der letzten seiner schönen mikrophotographischen Abbildungen in einer peripheren Schlinge eines

eben fertig entwickelten menschlichen Glomerulus m. E. deutlich ein endothelialer Kern zu erkennen ist, der sich von den hohen, dichtgedrängten Knäuelepithelkernen auf das Allerdeutlichste unterscheidet.

Ich glaube die wesentlichen Resultate der HERRING'schen Arbeit hier kurz erwähnen zu sollen, so weit der Verfasser selbst ihnen eine Bedeutung für die Beurteilung pathologischer Veränderungen zuspricht: nach HERRING ist das Glomerulusepithel höher differenziert als das der BOWMAN'schen Kapsel und zeigt bei Erkrankungen eine andere Reaktion. Die Epithelzellen der BOWMAN'schen Kapsel verhalten sich nach seinen Angaben eher wie Endothelzellen, die des Knäuels mehr nach Art der Kanälchenepithelien. Die Erklärung dieses verschiedenen Verhaltens soll in ihrer Entwicklung begründet sein: das Kapselepithel wird in sehr früher Zeit flach und nimmt den Charakter einer „lining membrane" an, während das Knäuelepithel einen viel höheren Grad der Entwicklung erreicht und wichtige spezifische Funktionen erfüllt. Ferner weist HERRING auf das sichergestellte Vorhandensein von Bindegewebe in den MALPIGHI'schen Körperchen in frühen Entwicklungsstadien hin. Er hält es nicht für unmöglich, daß auch nach der vollen Ausbildung des Glomerulus bindegewebige Elemente in demselben vorhanden sind.

Ich verfüge nicht über hinreichende eigene embryologische Untersuchungen, um irgendwelche Kritik an den HERRING'schen Resultaten zu üben. In allen den Fällen, in denen ich unter pathologischen Bedingungen „Bindegewebe" im Innern von Knäueln habe auftreten sehen, lag k e i n Anhaltspunkt dafür vor, dies Bindegewebe auf normaler Weise präexistierende bindegewebige Elemente zurückzuführen.

1. Glomerulonephritis von kurzer Krankheitsdauer (akute Glomerulonephritis der pathologischen Anatomen).

Als Typus der akuten Glomerulonephritis gilt die zuerst von KLEBS histologisch genauer beschriebene Nierenentzündung, die im Desquamationsstadium der Skarlatina einsetzt und (in seltenen Fällen) rapid zum Tode führen kann. Die histologischen Veränderungen, die dabei zur Beobachtung kommen, sind Gegenstand einer sehr großen Zahl von Bearbeitungen gewesen, deren Besprechung ich deshalb unterlassen kann, weil aus jüngster Zeit eine sehr sorgfältige und umfassende historische Darstellung der einschlägigen Literatur von REICHEL gegeben worden ist, der ich nichts Wesentliches hinzuzufügen habe. Die REICHEL'sche Übersicht gibt ein getreues Bild der großen Verschiedenheit der Meinungen über die histologischen Details; dabei ist es klar, daß die Befunde eine außerordentlich weitgehende Übereinstimmung zeigen, nur ihre Deutung zu den größten Differenzen unter den verschiedenen Beobachtern führt. Ich will nur ganz kurz die beiden einander diametral entgegengesetzten Anschauungen skizzieren, die dabei zur Geltung gebracht worden sind:

Der Vertreter der einen, LANGHANS, sieht als die wesentlichste morphologische Veränderung die Verbreiterung des Schlingenlumens durch ein aus gewucherten endothelialen Zellen bestehendes Netzwerk an, hat aber gleichzeitig als erster die Schwellung und Desquamation des Glomerulusepithels genau beobachtet. Die entgegengesetzte Anschauung ist von RIBBERT vertreten worden, der die endotheliale Wucherung überhaupt leugnet und als das Wesen der Glomerulonephritis die Wucherung und Desquamation des Epithels hinstellt. Um diese beiden Anschauungen lassen sich alle anderen bisher geäußerten bis zu einem gewissen Grade gruppieren. Für die LANGHANS'sche Ansicht haben sich mehr oder weniger bestimmt ausgesprochen FRIEDLÄNDER, NAUWERCK, KELSCH und KIENER, OBRZUT, MARCHAND, LITTEN, SOERENSEN, KALISCHER, REICHEL, WELCH, COUNCILMAN u. a. Ähnliche Ansichten wie RIBBERT haben CORNIL und BRAULT, HANSEMANN, VON LEYDEN vertreten.

War man somit über die Deutung der Befunde keineswegs einig, so waren diese selbst andrerseits so charakteristisch, daß sie genügten, um das anatomische Bild der „Glomerulonephritis acuta" zu präzisieren, und schon in den ersten einschlägigen Mitteilungen finden sich Angaben über das Vorkommen identischer Erkrankungen, wie beim Scharlach, auch bei verschiedenen anderen Infektionskrankheiten. Ich will an dieser Stelle nicht auf die Frage eingehen, wieweit diese Angaben berechtigt sind und zur Beurteilung der Ätiologie des Krankheitsprozesses herangezogen werden dürfen. Nach meinen eigenen Untersuchungsresultaten ist aber die Abgrenzung der akuten Glomerulonephritis gegen andere nahe verwandte Erkrankungen der Niere nicht ganz leicht. Ich betone deshalb vorwegnehmend, daß in den von mir in diesem Abschnitt mitzuteilenden typischen Fällen, von denen nur etwa die Hälfte auf Scarlatina zu beziehen war, regelmäßig in weitestem Maße übereinstimmende, der Darstellung von LANGHANS und neuerdings von REICHEL entsprechende Resultate gewonnen wurden.

Einige Fälle genauer zu beschreiben, bin ich genötigt, weil ich mit Rücksicht auf die Darstellung der Veränderungen bei längerer Krankheitsdauer auf einige Einzelheiten besonderes Gewicht legen muß. Noch muß ich die Anordnung des Materials kurz begründen. Sie erfolgt im großen und ganzen nach der Krankheitsdauer, mit den Fällen von rapidestem Verlauf beginnend. Damit soll natürlich keineswegs die Vorstellung erweckt werden, als ob die Aufstellung einer kontinuierlichen Entwicklungsreihe der Veränderungen bis ins Detail erstrebt oder gar erreicht wäre. Nachweisbare Unterschiede können nur bei größeren Differenzen im zeitlichen Verlaufe erwartet werden.

Fall I. S.-Nr. 700, 1902.

Der 8jährige Knabe hat etwa 4 Wochen vor der Aufnahme in das Krankenhaus leichte Skarlatina durchgemacht und war bereits wieder außer Bett, als starke Schwellung der Augenlider und Mattigkeit auftraten; wegen dieser Erscheinungen am 6. VII. 1902 aufgenommen, starb er am 8. VII.; im Harn reichlich Blut und 5 $^0/_{00}$ Eiweiß. Krankheitsdauer nicht ganz sicher zu bestimmen, angeblich und anscheinend nur 3—4 Tage.

Mikroskopischer Befund der Nieren (Taf. I Fig. I).

Frische Schnitte der linken Niere zeigen vergrößerte, kernreiche Glomeruli; in den Epithelien der Tubuli contorti einzelne Fetttröpfchen. Die rechte Niere wird von der Arterie mit blauem Leim injiziert. Celloidinschnitte der mit Leim injizierten Niere (nach Fixierung in MÜLLER-Formol) zeigen das regelmäßig in einschlägigen Fällen gewonnene Bild einer höchst mangelhaften Injektion der Glomeruluskapillaren, die zum weit überwiegenden Teil weder Injektionsmasse noch rote Blutkörperchen enthalten. Die feineren Strukturverhältnisse können an solchen Präparaten nicht beurteilt werden.

Dünne Celloidinschnitte der anderen Niere (nach Fixierung in FLEMMINGscher Lösung; Färbung mit Safranin) lassen außer dem Kernreichtum der Körner nur geringfügige Veränderungen am Parenchym und Stützgewebe erkennen: Die Harnkanälchen sind weit und enthalten einzelne Cylinder und Leukocyten. Die Epithelien der Tubuli contorti II. Ord. enthalten in unregelmäßiger Lagerung reichliche, durch Osmium geschwärzte Körnchen, die Epithelien mancher Tubuli cont. I. Ord. spärlichere basal gelegene ähnliche Körnchen; dieselben Körnchen finden sich auch hier und da im Zwischengewebe in der Umgebung länglicher Kerne. Verbreiterung oder zellige Infiltrationen des Zwischengewebes fehlen bis auf Spuren. Die Glomeruli sind groß und zellreich und füllen in ihrer überwiegenden Mehrzahl den Kapselraum prall aus. Ihre Kapillarschlingen sind durchweg weiter als in der Norm, aber meist nicht exzessiv dilatiert; sie erscheinen vielfach wie gebläht, insofern als zwischen den zelligen Elementen, die sie enthalten, helle freie Räume von verschiedener Größe bestehen. Zuweilen sieht man die an der Abgangsstelle des Kanälchens gelegene Glomerulusschlinge in das Lumen des Kanälchens deutlich vorgedrängt. Die Wandung der Schlingen ist zart, doppelt kontouriert. Das Knäuelepithel zeigt, mit solchem normaler Glomeruli verglichen, eine geringe, aber sicher nachweisbare Schwellung vieler Kerne und des zugehörigen Protoplasmas; Kernteilungsfiguren wurden nicht gefunden, doch erscheint die Anzahl der Kerne gegen die Norm leicht vermehrt; auch sind freiliegende Zellen von epithelialer Beschaffenheit hier und da im Kapselraum — wo ein solcher erhalten geblieben — zu finden. Alle diese Erscheinungen sind aber wenig ausgeprägt, und an vielen Schlingen zeigt das Epithel durchaus normale Verhältnisse. Das gleiche gilt allgemein vom Kapselepithel.

Der Inhalt der Knäuelschlingen, die allenthalben sehr zahlreiche Kerne aufweisen, ist im einzelnen auffällig mannigfaltig, und zwar verhalten sich gewöhnlich die Schlingen eines und desselben Nierenkorns untereinander verglichen annähernd gleichmäßig, die Schlingen zweier verschiedener Körperchen aber oft sehr verschieden. Daß rote Blutkörperchen sich überhaupt nur ausnahmsweise in spärlicher Zahl in den Kapillaren finden, sei kurz vorweggenommen. An kernhaltigen Elementen finden sich einmal (in manchen Glomeruli äußerst reichlich, in anderen spärlich, wohl niemals ganz fehlend) polynukleäre Leukocyten, die, von der charakteristischen Gestalt und intensiven Färbung der Kerne abgesehen, regelmäßig durch den Gehalt geschwärzter Körnchen auffallen (vgl. Fig. 1 PL). In manchen Glomeruli überwiegen sie

an Zahl so stark über die sogleich zu beschreibenden Elemente, daß sie das Bild auf den ersten Blick beherrschen. Immer findet man aber daneben, wiederum an Zahl etwas wechselnd, größere, etwas heller gefärbte, meist länglichrunde oder nierenförmige Kerne (Fig. 1 EZ), die teils der Innenwand der Kapillare sich anschmiegen, teils in deren Lumen liegen, und die in einem stark vakuolären, oft geradezu netzförmigen Protoplasma (?) eingelagert sind. An feinen Schnitten läßt sich an den peripheren Teilen der Schlingen mit völliger Sicherheit die Lage dieser Gebilde im Innern der Kapillarschlingen feststellen; sehr häufig sieht man die zugehörigen epithelialen Zellen (Fig. 1 GE) auf das Deutlichste durch die scharf kontourierte Kapillarwand von der innen anliegenden Zelle geschieden. Die Form und Größe der beschriebenen Kerne ist zur Bestimmung ihrer Natur dagegen viel schwieriger zu verwerten, da Epithelzellkerne von gleicher Gestalt und gleichen Dimensionen angetroffen werden; entscheidend ist unter allen Umständen aber die an feinen Schnitten durchaus sichere Bestimmung der Lage. Diese macht allerdings an den zentralen Teilen des Glomerulus zuweilen Schwierigkeiten; sie muß deshalb vor allem an den peripheren Teilen der Schlingen durchgeführt werden. Neben den bisher beschriebenen Kernen trifft man nicht selten solche, die nach Form, Größe, Färbbarkeit und Lagerung den normalen Endothelzellen völlig entsprechen.

Der Kern- bzw. Zellreichtum der Nierenkörner ist in diesem Falle also bedingt: 1. durch die Anwesenheit zahlreicher polynukleärer Leukocyten; 2. durch das Vorhandensein zahlreicher zweifellos intrakapillär gelegener, in einem netzartigen Protoplasma (?) eingeschlossener, einfach gestalteter größerer Kerne; 3. vielleicht an letzter Stelle auch durch eine schwer abzuschätzende Vermehrung der Knäuelepithelien. Veränderungen an der Wand der Schlingen im engeren Sinne wurden vermißt; ebensowenig konnten deutliche Veränderungen am Kapselepithel nachgewiesen werden.

Fall II. S.-Nr. 1219, 1903.

Ein 2jähriges Mädchen erkrankt in der Rekonvaleszenz nach Masern, deren Verlauf in der Klinik genau beobachtet wurde, plötzlich mit Temperatursteigerungen und Oedem an den Knöcheln und im Gesicht und stirbt 3 Tage nach dem Auftreten der ersten alarmierenden Symptome. Der Fall ist kompliziert durch ausgedehnte Knochentuberkulose.

Die histologische Untersuchung der Nieren ergab eine weitgehende Übereinstimmung mit Fall I; ich beschränke mich auf die Hervorhebung einiger gradueller Unterschiede. Während Schwellung und Kernreichtum der Glomeruli in Fall II noch stärker hervortreten als in Fall I, sind in der Masernnephritis die Veränderungen am Knäuelepithel noch geringfügiger als dort. Die weitaus hervorstechendste Erscheinung ist hier der Befund zahlreicher Kerne im Innern der Schlingen, unter denen sich neben Leukocyten besonders viele den oben beschriebenen analoge länglich-runde, hellere und etwas größere Kerne finden. Bemerkenswert scheint mir noch die Tatsache, daß ein eben entwickelter Glomerulus vom Typus der Glomeruli der Niere des Neugeborenen keinerlei pathologische Veränderungen aufweist. Ferner ist das Resultat der GRAM-Färbung in diesem Falle von Interesse: Es ließen sich in den Rindenkapillaren zahlreiche kurze Streptokokkenketten nachweisen.

Fall III. S.-Nr. 798, 1902 betrifft ein 17jähriges Mädchen, das 15 Tage vor der Aufnahme mit Halsschmerzen und Fieber erkrankt war, sich dann wieder erholt hatte; 4 Tage vor der Aufnahme Anschwellung der Augenlider; Aufnahme am 11. VIII. 1902 mit Krämpfen, Bewußtlosigkeit, allgemeinem Hydrops bei reichlichem Eiweiß- und Blutgehalt des Harns. Tod am selben Tage (dem 5. Tage der Nephritis). Bei der Autopsie fanden sich die Tonsillen geschwollen; ob Skarlatina vorgelegen hatte, war nicht sicher zu eruieren.

Mikroskopischer Befund der Nieren (Celloidin- und Paraffinschnitte nach Fixierung in FLEMMING'scher Lösung und MÜLLER-Formol.):

Eine ganz außerordentlich starke Vergrößerung der Glomeruli zeigt sich darin, daß sehr viele von ihnen sich weit in das abführende Kanälchen ausgedehnt haben; das Parenchym zeigt eine ganze Anzahl kleiner Gruppen von Harnkanälchen erster Ordnung mit den charakteristischen Merkmalen der fettigen Degeneration verschieden hohen Grades bis zur Desquamation von Zellen. Im Zwischengewebe finden sich hier und da in der nächsten Umgebung von Gefäßen mittleren Kalibers schmale Säume von kleinen Rundzellen. Die genauere Untersuchung der Glomeruli ergibt, daß die Vermehrung ihrer Kerne auf dieselben Ursachen zurückgeht, wie in Fall I und II: Auch in diesen Nieren finden sich in einzelnen Knäueln ganz auffallend viel zahlreichere Leukocyten in den geblähten Schlingen als in anderen; konstant ist der Befund einer netzartigen oder mehr körnigen (die Schnittrichtung ist von Einfluß auf den Anblick), mit Pikrinsäure mattgelblich gefärbten Masse im Schlingenlumen, die an vielen Stellen mit der übrigens zarten, scharf konturierten Kapillarwand zusammenhängt, und die zahlreiche Kerne einschließt, die an Größe, Gestalt und Färbbarkeit mit den in Fall I beschriebenen auf das genaueste übereinstimmen. — Die Osmiumpräparate zeigen an einer verhältnismäßig großen Zahl von Körnern noch eine weitere auffällige Veränderung: In den peripherstenTeilen der Schlingen, und zwar gewöhnlich in solchen, die hernienartig in das Harnkanälchen vorgedrängt sind, finden sich verhältnismäßig große Mengen von geschwärzten Tröpfchen und großen Tropfen, die, meist ohne deutliche Beziehung zu den vorhandenen Kernen, in unregelmäßigen lockeren oder dichteren Gruppen, hier und da auch fein verteilt, in die „protoplasmatische" Inhaltsmasse der Kapillaren eingelagert sind. Diese Verfettung der „Knäuelhernien" ist so hochgradig, daß man sie schon mit schwacher Vergrößerung erkennt, und, wenn es sich um Kuppenschnitte handelt, aus der Anwesenheit dieser Erscheinung unmittelbar den Schluß ziehen kann, daß der Schnitt den vorgestülpten Teil der Schlingen getroffen hat. Ich habe dieses Verhalten an Serienschnitten in zahlreichen Glomeruli sichergestellt. Vereinzelte Fetttröpfchen finden sich — in diesem wie in anderen Fällen — vielfach in den Kapillaren.

An den Schlingen mit hochgradiger Verfettung des Inhaltes fällt eine weitere Erscheinung besonders stark auf, die übrigens auch sonst mehr oder weniger deutlich festzustellen ist: eine Vermehrung und Schwellung der Knäuelepithelien, deren Protoplasma erheblich an Umfang zunimmt, hier und da Vakuolen, zuweilen ausgesprochen körnige Beschaffenheit, selten „Fetttröpfchen" aufweist. An den vorgestülpten Schlingen trifft man häufig auch unzweifelhafte Desquamation von Epithelien.

Nur ganz kurz will ich den folgenden Fall anführen, der histologisch keine Besonderheiten bietet, aber durch die Schwere der Krankheitserscheinungen ausgezeichnet ist:

Fall IV. S.-Nr. 1282, 1903.

Ein 25jähriger Arbeiter, der „stets an Mandelentzündung zu leiden gehabt hat", die sich bei jeder kleinen Erkältung einstellte, bemerkt etwa 10 Tage nach einer solchen mit „Geschwürbildung" einhergehenden Angina Schwierigkeiten beim Urinieren. Dazu kommen Leibschmerzen, dann vollständige Anurie, Erbrechen, Kopfschmerzen. Aufnahme am 12. XII.; am 14. XII. wurden minimale Knöchelödeme festgestellt, am 18. XII. Exitus, nachdem der Patient bei sehr herabgesetzter Harnmenge und ziemlich hohem Eiweißgehalt in den letzten Tagen viel geschlafen hatte und leichte urämische Symptome geboten hatte. Krankheitsdauer etwa 12 Tage.

Anatomisch wurde akute (hämorrhagische) Glomerulonephritis festgestellt.

Mikroskopisch finden sich die typischen Veränderungen der akuten Glomerulonephritis. Im einzelnen ähneln die MALPIGHI'schen Knäuel dieses Falles durchaus denen von Fall 3. Von einer Epitheldesquamation ist nur sehr wenig zu bemerken. Auf eine detaillierte Beschreibung kann ich unter diesen Umständen verzichten.

Fall V. S.-N. 957, 1900.

Ein 22jähriger Tischler, der als Kind Masern durchgemacht hat, als Soldat einmal wegen „Gelenkrheumatismus" (?) 14 Tage revierkrank, sonst immer gesund gewesen ist, erkrankt, nachdem er im Oktober 1900 eine Angina durchgemacht hatte, am 5. XI. desselben Jahres plötzlich mit Mattigkeitsgefühl und Anschwellung der unteren Extremitäten; nach vergeblichen therapeutischen Versuchen zuhause kommt er am 12. XI. zur Aufnahme in das Krankenhaus. Harnmenge 100—300 ccm bei hohem spezifischen Gewicht; Eiweißgehalt 3 % (!); Exitus am 20. XI. in urämischem Koma; Dauer der Nierenerkrankung also 15 Tage.

Bei der Autopsie fanden sich die Nieren sehr hochgradig geschwollen (13,5 cm lang, 6 cm breit, bis 5 cm dick). Die frische Untersuchung ergab neben schweren Veränderungen der Glomeruli „beginnende feinkörnige fettige Degeneration der Harnkanälchen".

Die mikroskopische Beschreibung wird nach Schnitten von Stücken gegeben, die in MÜLLER-Formol fixiert waren. (Färbung mit Hämatoxylin-Eosin, nach VAN GIESON, mit Eisenhämatoxylin u. a.).

Die großen, kernreichen Glomeruli zeigen vielfach hernienartige Vorwölbung in die zugehörigen Tubuli. Die Kanälchen sind durchweg ziemlich weit und enthalten zahlreiche hyaline Zylinder, sowie zellige Elemente, namentlich Leukocyten. Ihr Epithel zeigt an vielen Gruppen gewundener Kanälchen erster Ordnung ausgesprochen grob-tropfige Beschaffenheit des Protoplasmas, während benachbarte Kanälchen wohlerhaltene Zellen mit deutlichem Bürstensaum aufweisen. Die Kerne der Epithelzellen sind teils von normaler Beschaffenheit, teils pyknotisch, teils auch vergrößert und dann zuweilen verwaschen gefärbt. Auffallend häufig finden sich Mitosen, oft mehrere in einem Gesichtsfelde bei Anwendung der Immersionslinse; zuweilen ist die Zahl der Kerne in einem bestimmten Harnkanälchenabschnitt allem Anschein nach ganz erheblich vermehrt.

Die MALPIGHI'schen Körperchen stimmen mit denjenigen der bisher beschriebenen Fälle wiederum — mit graduellen Unterschieden — durchaus überein, soweit der Inhalt ihrer Schlingen an zelligen Elementen in Frage kommt; ich kann eine Wiederholung der Angaben deshalb unterlassen. An den peripheren Schlingen, ganz besonders deutlich wieder an den „vorgestülpten", sieht man aber die verschieden gestalteten Kerne öfters einge-

schlossen in gröbere Netze und Balken einer homogenen, mit Hämatoxylin (-Eosin) gleichmäßig grau-violett, nach VAN GIESON bräunlich gefärbten Substanz, die in inniger Verbindung mit der Kapillarwand steht, der sie häufig auf große Strecken dicht anliegt, das mit zelligen Elementen mehr oder weniger erfüllte Lumen freilassend. Der Zusammenhang zwischen dieser Substanz und der Schlingenwand ist gewöhnlich ein vollkommener, so daß optisch eine Trennung beider nicht möglich ist; man hat dann den Eindruck einer Verdickung der Wand selbst. An anderen Stellen ist die bräunliche Masse aber deutlich schollen-, tropfen- oder balkenförmig gestaltet und von der Innenwand der Kapillare durch einen feinen Spalt oder auch durch dazwischen gelegene Zellen getrennt. Zuweilen finden sich gleichartige Massen auch schon in den ersten Verzweigungen des Vas afferens ganz dicht am Knäuelhilus. — Die auffälligsten Veränderungen bietet aber das Glomerulusephitel, das in selten hohem Grade die oft beschriebenen Erscheinungen der Schwellung und Desquamation zeigt. (Vgl. die Abbild. Taf. I Fig. 2 DE.) Von einer Beschreibung der Einzelheiten kann ich absehen; erwähnenswert scheint mir, daß auch ich, wie die meisten Untersucher, vergebens auf Mitosen in den wuchernden Zellen gefahndet habe; häufig dagegen konnte ich zwei Kerne in einer Zelle feststellen. Das Kapselepithel zeigt eine geringe Schwellung und Wucherung; die letztere ist besonders sichergestellt durch den — freilich nur sehr selten erhobenen — Befund von Mitosen (vgl. Faf. I Fig. 2 M).

Das Zwischengewebe erscheint ein wenig breiter als in der Norm, wie gequollen oder stark durchfeuchtet. Nur an vereinzelten Stellen sieht man darin in der Nachbarschaft von Gefäßen kleine Rundzellen in geringer Zahl eingelagert.

Ich füge an dieser Stelle ganz kurz zwei erwachsene Individuen betreffende Fälle ein, in denen die Anamnese nicht vollkommen klargestellt werden konnte, die jedoch meines Erachtens beide zweifellos hierhergehören.

Fall VI. S.-N. 1121, 1902.

Ein neunzehnjähriges Dienstmädchen, das als Kind Masern gehabt hat, aber sonst nach seinen Angaben immer gesund gewesen ist, erkrankt Ende Oktober 1902 an Angina. Etwa am dritten Krankheitstage stellen sich hochgradige Mattigkeit, Schwellung im Gesicht und an den Unterschenkeln ein. Aufnahme am 5. XI. 1902. Im Urin 3 $^0/_{00}$ Eiweiß, Blut. Mikroskopisch: Nierenepithelzylinder, Hyalinzylinder mit Auflagerung roter und weißer Blutkörperchen. Am 9. XI. plötzliche Temperatursteigerung, Schüttelfrost, pneumonische Symptome. Das Krankheitsbild wird an den folgenden Tagen noch kompliziert durch Störungen von seiten des Verdauungstraktus (Obstipation, blutige Stühle). Exitus am 21. XI., d. h. 24 Tage nach dem Auftreten der Ödeme. Zu bemerken ist noch, daß sub finem ausgesprochene Oligurie bestand. 8 Tage vor dem Tode wurde zuerst eine den Eindruck einer Verätzung machende Veränderung am linken Mundwinkel bemerkt. Bei der Autopsie fand sich — neben einer diffusen frischen, hämorrhagischen Nephritis — eine ausgedehnte schwere Verätzung des oberen Verdauungstractus, die, am linken Mundwinkel beginnend, über die benachbarten Teile der Zunge und der Wangenschleimhaut hinweg bis tief in den Ösophagus hinein reichte. Die Magenschleimhaut bräunlich gefärbt, aber frei von Nekrosen. Alle Organe rochen intensiv ammoniakalisch. Die eigentümliche

Lokalisation der Nekrosen zwang zu der Annahme einer Ätzwirkung. Eine Nekrose auf urämischer Basis war auszuschließen, da stellenweise die ganze Schleimhaut bis auf die Muscularis hinab abgestoßen war.

Die mikroskopische Untersuchung der Nieren ergab in jeder Beziehung außerordentlich ähnliche Verhältnisse wie in dem beschriebenen Falle 2, sowohl was die Veränderung der Glomeruli als auch was die der Epithelien betrifft. Erwähnen möchte ich nur die angesichts der langen Krankheitsdauer auffällige Tatsache, daß von einer Desquamation des Glomeruloepithels kaum Spuren nachweisbar waren.

Fall VI. S.-N. 281, 1904.

Ein 38jähriger Arbeiter, der als Kind „Lungenentzündung" durchgemacht hat, sonst angeblich immer gesund gewesen ist, erkrankt im Dezember 1903 an einer „Erkältung", während deren er 8 Tage fiebernd zu Bett gelegen hat, ohne einen Arzt zu konsultieren. Mitte Februar 1903 trat Atemnot ein, zugleich Schwellung am ganzen Körper, besonders an den Beinen und außerdem an den Augenlidern. Bei der Aufnahme am 2. III. 1904 wurde eine Herabsetzung der Harnmenge auf 1100—1200 ccm festgestellt, im Harne fanden sich rote und weiße Blutkörperchen, Blasen- und Nierenepithelien, hyaline und granulierte Zylinder, nur Spuren von Eiweiß. Der Harn war bis zum Tode regelmäßig bluthaltig. Während des 18 Tage dauernden Krankenhausaufenthaltes schwankt die Harnmenge, die sich im Verlaufe weniger Tage auf 2000 ccm gehoben hat, zwischen 1800 und 2600 ccm. Die klinische Untersuchung hatte außerdem Erscheinungen einer ausgebreiteten Lungentuberkulose ergeben. Der Tod trat am 20. III. 1904 an Lungenödem ein. Bei der Autopsie ergab sich eine nicht sehr hochgradige ältere und frischere tuberkulöse Affektion beider Lungen, außerdem Lobulärpneumonie und schweres Lungenödem und ferner eine akute hämorrhagische Glomerulonephritis, als deren Folge Dilatation und Hypertrophie des linken Ventrikels bestand. Länge der Nieren 11 cm, Breite am Hilus 5,2 cm. Kapsel leicht abstreifbar, die Oberfläche glatt, von ziemlich gleichmäßig grau-rötlicher Farbe, mit deutlichen Venensternen und äußerst zahlreichen kleinsten hämorrhagischen Fleckchen. Auf dem Durchschnitt der Rinde die Streifung überall deutlich erkennbar, die Glomeruli als große, blasse, prominente Körnchen deutlich sichtbar.

Aus dem mikroskopischen Befunde der Nieren greife ich nur die folgenden wichtigsten Einzelheiten heraus: Die Glomeruli sind sehr stark geschwollen und füllen den Kapselraum bis auf einen minimalen Spalt aus; hernienartige Vorwölbungen einzelner Schlingen in das abführende Kanälchen finden sich indessen nicht; die Schlingen sind in exquisiter Weise gebläht, enthalten nur hier und da einige vereinzelte rote Blutkörperchen, dagegen zahlreiche polynukleäre Leukocyten und ebenfalls sehr zahlreiche Kerne von endothelialem Typus, zwischen denen feine Fasern netzartig angeordnet sind. Die Knäuelepithelzellen sind vielleicht etwas vermehrt, sicher nicht vergrößert, von Desquamation ist nichts zu bemerken, auch in den Kanälchen finden sich keine desquamierten Zellen. Die Tubuli contorti II. Ordnung zeigen zahlreiche geschwärzte Körnchen in ihrem Epithel (FLEMMING-Präparate). Die Tubuli I. Ordnung sind frei von solchen geschwärzten Körnchen.

Fall VII. S.-N. 460, 1905.

Ein 33jähriger Mann, der früher nie an Rheumatismus gelitten hat, erkrankt am 4. IV. 1905 plötzlich mit den charakteristischen Symptomen einer

Polyarthritis rheumatica. Er kommt am 9. IV. 1905 zur Aufnahme in die Klinik. Im Harn wird eine Spur Eiweiß nachgewiesen, die Harnmenge beträgt 1400 ccm, das spezifische Gewicht etwa 1016. Bis zum 16. IV. tritt eine wesentliche Anderung in dem Verhalten des Harns nicht ein. Am 21. IV. beträgt die Harnmenge 100 und sinkt dann in den nächsten Tagen auf 300 bis 500 ccm bei einem spezifischen Gewicht von 1010 bis 1012. Im Harn treten Spuren von Blut auf, der Eiweißgehalt steigt von $^3/_4$ $^0/_{00}$ auf 4 $^0/_{00}$. Ödeme treten nicht auf, das Krankheitsbild ist kompliziert durch eine Pericarditis. Die Dauer der Nierenerkrankung läßt sich nicht ganz genau bestimmen, denn ein erhebliches Absinken der Harnmenge tritt erst etwa 6 Tage vor dem Tode ein. Bei der Autopsie findet sich akute Glomerulonephritis, Dilatation des Herzens, Pericarditis, abgelaufene Polyarthritis.

Die Nieren 14 cm lang, 5 cm breit.

Der makroskopische Befund bedarf keiner näheren Darstellung. Auch den mikroskopischen Befund gebe ich nur in aller Kürze: An Parenchym und Zwischengewebe sind nur geringe Veränderungen nachweisbar, in erster Linie eben beginnende fettige Degeneration der Tubuli contorti erster Ordnung. Die Glomeruli zeigen starke Verbreiterung und Schlängelung ihrer geblähten Schlingen und füllen infolgedessen den Kapselraum prall aus, oft hernienartig in das Lumen des abführenden Kanälchens sich vorwölbend. In den im ganzen zartwandigen Schlingen zahlreiche Leukocyten und viele Kerne von endothelialem Typus. Am Knäuelepithel und dem der Kapsel sind keine deutlichen Veränderungen wahrnehmbar.

Ich erwähne den Fall hauptsächlich deshalb an dieser Stelle, weil er zeigt, daß bei erwachsenen Individuen das Einsetzen der Nierensymptome bei akuter „Glomerulonephritis“ häufig nicht so scharf markiert ist, wie etwa bei den postskarlatinösen Nephritiden. Den folgenden Fall erwähne ich ausschließlich als Beispiel einer typischen akuten Glomerulonephritis bei einem 55jährigen Mann mit recht komplizierter Anamnese.

Fall VIII. S.-N. 1184, 1904.

Ein 55jähriger früherer Militärmusiker, der angeblich erheblicher Potator gewesen sein soll, und der mehrfach Pleuritis und Influenza durchgemacht hat, kommt am 8. XI. 04 mit urämischen Symptomen zur Aufnahme. Er ist halbbesinnlich, widersetzlich, schlafsüchtig. Genauere Angaben über die Dauer des Leidens fehlen. Es finden sich Ödeme an den Knöcheln und an den Handrücken; die Harnmenge beträgt ca. 1500 ccm, der Urin ist hochgestellt, enthält sehr viel Blut, reichliche granulierte Zylinder aller Kaliber, spärlichere hyaline Zylinder, viel rote Blutkörperchen. Der Tod erfolgt nach wenigen Tagen in Kollaps. Bei der Sektion findet sich, abgesehen von Nierenveränderungen, leichtes Lungenemphysem, doppelseitige chronische Pleuritis mit fast totaler Synechie der Pleurablätter beiderseits, geringe Erweiterung und Hypertrophie der beiden Herzventrikel, beginnende Arteriosklerose der Aorta. Die mikroskopische Untersuchung der Nieren ließ ausschließlich die Veränderungen der akuten Glomerulonephritis erkennen. Von einer genaueren Beschreibung glaube ich absehen zu dürfen.

Der folgende Fall weist eine Krankheitsdauer von einigen Wochen auf und bildet sowohl klinisch als auch histologisch Befunde, die zu den Fällen von chronischem Verlauf überleiten.

Fall IX. S.-N. 775, 1903.

Der 4jährige Knabe hat vor $2\,^1/_2$ Monaten leichte Skarlatina überstanden, vor einigen Wochen ein Rezidiv mit Exanthem gehabt und seit 3 Wochen Erscheinungen von Nephritis. Er kommt in extremis zur Aufnahme. Die Sektion ergab: Glomerulonephritis acuta post scarlatinam. Hypertrophia gravis cordis totius, praecipue ventriculi sinistri .... Peritonitis fibrino-purulenta ex suppuratione glandulae lymphaticae mesenterialis.

Mikroskopischer Befund der Nieren (vgl. Taf. I Fig. 3). Die Veränderungen des Parenchyms entsprechen denjenigen der Fälle I und II. Im Zwischengewebe äußerst spärliche kleine Rundzellenhäufungen. Bei schwacher Vergrößerung läßt sich bereits feststellen, daß nur ein Teil der Glomeruli die Kapselräume prall ausfüllt; eine ganz beträchtliche Zahl anderer läßt einen deutlichen Kapselraum oft von der Norm entsprechender Weite erkennen; wieder andere zeigen in geringerem oder etwas höherem Grade die unter dem Namen „Halbmondbildung" bekannte Erscheinung; (diese letzteren sind mäßig zahlreich; die Erscheinung selbst ist nur selten stark ausgeprägt). Bei starker Vergrößerung zeigen sich so mannifaltige Einzelheiten, daß ein Abhandeln der speziellen Veränderungen nach Gruppen geboten erscheint. Ich nehme zunächst diejenigen Glomeruli vor, die keine Zeichen einer sog. Halbmondbildung zeigen. Gemeinsam ist allen diesen MALPIGHI'schen Körperchen (mit ganz vereinzelten Ausnahmen, worüber später) auch in diesem Falle die Ausfüllung der durchweg weiten, aber nicht so exzessiv wie im Falle IV erweiterten Schlingen mit zelligen Elementen, unter denen polynukleäre Leukocyten hier merklich zurücktreten, während die in den früheren Fällen beschriebenen bzw. erwähnten einfachen rundlichen Kerne weit überwiegen. Die relativ geringere Dilatation der Schlingen und das Zurücktreten der polynukleären Leukocyten unterscheidet diese Niere besonders von Fall III und IV. Als weiterer Unterschied kommt hinzu, daß in diesem Falle viele Glomeruli blutgefüllte Gefäße aufweisen (vgl. Taf. I Fig. 3 Bl). Die Übereinstimmung zwischen den Veränderungen tritt andrerseits in manchen Einzelheiten noch zutage: Betrachtet man einen der Kapselraumfüllenden, also verhältnismäßig stark ausgedehnten Glomeruli (bei FLEMMING-Fixierung) an geeigneten (polaren) Schnitten, so sieht man wieder in den äußersten Schlingenteilen reichliche „Fetttropfen". Auch die Schwellung und Desquamation von Kapselepithelien ist an diesen großen, wie auch an anderen Körnern, die einen deutlichen Kapselraum aufweisen, in mittlerem Grade (etwa wie in Fall III) ausgebildet. Das Verhalten des Kapselepithels ist in der großen Mehrzahl dieser Glomeruli ebenso wie in den bisher beschriebenen Fällen: geringe Schwellung und Vermehrung desselben ist nachzuweisen.

Hier und da findet man einen Glomerulus, der mit einer einzelnen stark ausgedehnten Schlinge der Kapsel an einer umschriebenen Stelle fest anliegt, ohne daß am Kapselepithel besonders hochgradige Veränderungen vorliegen; zwischen der scharf konturierten Kapillarwand und der ebenfalls scharf konturierten Kapselmembran liegt eine mehr oder weniger ausgebildete, oft grob netzförmige Brücke von protoplasmatischem Aussehen (Fig. 3 P), in der meist ein oder mehrere, zuweilen mangelhaft färbbare Kerne zu erkennen sind, über deren Zugehörigkeit zum Epithel der Schlinge oder der Kapsel gewöhnlich eine Ent-

scheidung unmöglich ist. Zuweilen sieht man in der nächsten Nachbarschaft einer solchen Verklebungsstelle ein feines Netzwerk von nahezu der Kapsel parallel laufenden Fasern an deren Innenfläche auftreten; dasselbe scheint aus Protoplasma von Kapselepithelien hervorzugehen, denn deren Kerne liegen in dickeren Partien des Netzwerks eingeschlossen. Ausläufer dieser Fasern heften sich an die Schlingenwand an. Wie weit an der Bildung dieser kernhaltigen Netze abgestoßene Glomerulusepithelien beteiligt sind, läßt sich nicht zeigen. Vieles spricht aber dafür, daß sie keine erhebliche Rolle dabei spielen; es ist eher wahrscheinlich, daß die Entblößung der Schlingen durch Desquamation ihrer Epitheldecke die Veranlassung zur Verklebung und zu sekundären Kapselveränderungen gibt; zuweilen sieht man eine Verklebung einer „nakten" Schlinge mit der BOWMAN'schen Membran ausschließlich durch einen schmalen, kernlosen protoplasmatischen Streifen hergestellt, der dann weiterhin mit ähnlichen Streifen in Verbindung tritt. — In den von der Kapsel sich abspaltenden zelligen Zügen beobachtet man selten Mitosen der darin enthaltenen Kerne.

Die Beschreibung der eigentlichen „Halbmondbildung" kann kurz gefaßt werden: erheblichere Auffaserung und Epithelwucherung eines großen Teiles oder der ganzen Kapsel führt zur Bildung eines — in dem vorliegenden Falle meist, aber doch nicht immer, lockeren — Netzwerkes, das den Knäuel größtenteils — bis auf den Hilus — umhüllt und häufig noch in das abführende Kanälchen vorragt, mit dessen Wandungen zuweilen ebenfalls Verlötung von Glomerulusschlingen eintritt. In den Maschen des Netzwerkes liegen hier und da Leukocyten.

Offenbar sind die so gebildeten Netze ein recht hinfälliges Material: Man findet häufig in ihnen mangelhaft oder verschwommen gefärbte große Kerne, zuweilen breite kernlose Streifen. Das neugebildete Gewebe drängt sich zwischen die Läppchen und Schlingen des Glomerulus etwas hinein.

Zusammenfassung der Befunde des ersten Abschnittes.

Bevor ich auf Grund der hier mitgeteilten Befunde und der wesentlichen Angaben der Literatur versuche, eine histologische Charakteristik der akuten Glomerulonephritis zu geben, möchte ich kurz auf die Frage nach der Ätiologie der Erkrankung eingehen. Ein abschließendes Urteil hierüber kann ich mir auf Grund des eigenen Materials nicht erlauben. Immerhin scheint es mir von Interesse, daß in allen von mir genau beobachteten Fällen eine Streptokokkeninfektion entweder nachweislich vorlag, oder doch mit großer Wahrscheinlichkeit angenommen werden durfte. Ich lege dabei im allgemeinen nicht so großen Wert auf den mikroskopischen Nachweis der Keime im Gewebe oder richtiger in den Kapillaren der Niere, als auf die klinische und anatomische Feststellung einer durch Streptokokken verursachten Erkrankung. Der Befund von Kettenkokken in der Niere kann sich unter Umständen, wie JOCHMANN m. E. richtig betont hat, aus einer agonalen Einschwemmung der Mikroorganismen erklären. Die Frage nach der Bedeutung löslicher Produkte der pathogenen Keime für die Entstehung der akuten Glomerulonephritis ist aber vollends histologisch überhaupt nicht angreifbar.

Nur in einem meiner Fälle lege ich dem Nachweis von Streptokokken in den Rindenkapillaren einigen Wert bei; dies ist der einzige durch genaue klinische Beobachtung sichergestellte Fall von Glomerulonephritis nach Masern (Fall II). Da auch in diesem Falle typische Kettenkokken in der Niere gefunden wurden, erhebt sich der Verdacht, daß auch die von verschiedenen Seiten mitgeteilten Befunde von echter Glomerulonephritis als Komplikation anderer Infektionskrankheiten (Variola, Typhus) durch komplizierende Streptokokkeninfektion zu erklären sind. Bei Typhus abdominalis ist in den letzten 6 Jahren im hiesigen Institut eine echte Glomerulonephritis nicht zur Beobachtung gekommen; ich kann also zu den HOWLAND'schen Angaben über das Vorkommen dieser Kombination nicht Stellung nehmen, besonders da mir bestätigende Angaben in der Literatur nicht bekannt sind. In HOWLAND's Beschreibung seiner beiden Fälle fehlen übrigens Angaben über Bakterienfärbungen. — Ob bei krupöser Pneumonie eine von der Pneumokokkeninfektion abhängige Glomerulonephritis vorkommt, diese Frage muß ich ebenfalls offen lassen. Ich verfüge über zwei Fälle, in denen bei der Autopsie krupöse Pneumonie und typische LANGHANS'sche Nephritis gefunden wurde, doch sind beide Fälle aus Gründen, deren Erörterung zu weit führen würde, zur Entscheidung der Frage nach der ätiologischen Bedeutung des Pneumococcus ungeeignet.

Bei dem Interesse, das neuerdings der Nephritis bei Tuberkulose zuteil wird, möchte ich hier wenigstens schon erwähnen, daß ich wohl Fälle von echter Glomerulonephritis bei Tuberkulösen gesehen habe (unter den Fällen des ersten Abschnittes ist nur ein einziger mit Tuberkulose kombiniert), daß ich aber in keinem Falle von Glomerulonephritis Tuberkelbazillen in der erkrankten Niere habe nachweisen können. Ich betone ausdrücklich, daß ich dies negative Resultat hinsichtlich seiner Beweiskraft nicht überschätze. Die Frage der „tuberkulösen Nephritis" soll später noch kurz erörtert werden.

Die morphologischen Veränderungen der mitgeteilten Fälle zeigen eine weitgehende Übereinstimmung untereinander und können wohl ohne eingehende Erörterung sofort zusammengefaßt werden, wobei ich nur noch zu betonen habe, daß meine Darstellung in allen wesentlichen Punkten eine Bestätigung der maßgebenden älteren Untersuchungen von LANGHANS und somit auch der neueren sorgfältigen Bearbeitung des Gegenstandes für die Scharlachnephritis durch REICHEL ist.

Zum Bilde der frischen Stadien der akuten Glomerulonephritis gehören m. E. folgende histologischen Merkmale:

1. Regelmäßig findet sich eine erhebliche Volumzunahme aller oder doch fast aller MALPIGHI'schen Knäuel, die wesentlich auf einer Verbreiterung und Verlängerung ihrer sämtlichen Schlingen beruht.

2. Es findet sich regelmäßig eine von der Norm erheblich abweichende Beschaffenheit des Inhalts der Schlingen, die entweder überhaupt keine oder nur äußerst spärliche rote Blutkörperchen enthalten. Das stark erweiterte Lumen der Kapillaren enthält mehr oder weniger zahlreiche, aber immer gegen die Norm ganz erheblich vermehrte zellige Elemente.

Diese letzteren sind teils polynukleäre Leukocyten, teils Zellen von endothelialem Typus. Sie liegen in einem meist ziemlich zarten Netzwerk nicht ganz bestimmter, anscheinend protoplasmatischer Natur. Zuweilen finden sich außerdem in den Schlingen mehr oder weniger beträchtliche Mengen von Fett oder fettähnlicher Substanz.

3. Es kommen regelmäßig — an Intensität sehr wechselnde — Veränderungen an dem Knäuelepithel vor, von einer geringen Schwellung bis zu deutlicher Proliferation und Desquamation.

4. Der große Kernreichtum der MALPIGHI'schen Körperchen, der für die akute Glomerulonephritis besonders charakteristisch ist, beruht danach in erster Linie und ganz vorwiegend auf Vermehrung der im Innern der Schlingen gelegenen zelligen Elemente.

5. Es finden sich beginnende degenerative Veränderungen am Epithel der gewundenen Kanälchen erster Ordnung. Im Lumen der Tubuli contorti zweiter Ordnung, seltener auch in den anderen Rindenkanälchen, finden sich, an Menge wechselnd, hyaline Zylinder, zuweilen — ebenfalls in sehr wechselnder Ausdehnung — Konglomerate von roten Blutkörperchen.

Nach den Veränderungen, die sich an den Glomeruli finden, zwei gesonderte Formen der Glomerulonephritis aufzustellen („Glomérulo-capillarite" und „Glomérulo-capsulite" nach OBERZUT; „thrombosierende" resp. „desquamierende" Glomerulonephritis nach VON KAHLDEN), dazu scheint mir (im frischen Stadium) jede Unterlage zu fehlen. Die Veränderungen am Epithel sind sehr verschieden hochgradig, sie treten offensichtlich nach ihrer Bedeutung für die Zirkulation im Glomerulus und für die Wasserausscheidung aus demselben hinter den Veränderungen des Schlingeninnern zurück. Kurz erwähnen möchte ich zu diesen letzteren noch, daß ich ebenso wie andere Beobachter (u. A. REICHEL) zuweilen auch in den frischen Fällen mehr oder weniger reichliche „hyaline" Thromben in Knäuelgefäßen gefunden habe. Ich habe aber nicht den Eindruck, daß gerade diesen Thrombosen besondere Bedeutung für die ersten Veränderungen der Nephritis zukommt; denn gerade in den frühesten Stadien habe ich sie nur selten gesehen.

Angesichts der schweren Veränderungen an den Knäueln ist es in den typischen Fällen leicht, die mikroskopische Diagnose der akuten Glomerulonephritis zu stellen. Insbesondere macht ihre Abgrenzung gegen die sog. „akute interstitielle" Nephritis, die ebenfalls gerade bei Scarlatina einerseits, bei septischen Prozessen andererseits zur Beobachtung kommt, keine Schwierigkeiten. Ich glaube, REICHEL hat gegenüber

Sörensen's und Baginsky's Darlegungen an seinem wertvollen Materia. den Nachweis zur Genüge erbracht, daß bei den postscarlatinösen Nephritiden zwei Typen, der der akuten Glomerulonephritis und der akuten interstitiellen Nephritis, vollständig selbständig nebeneinander vorkommen, wie das schon von den älteren Autoren (ich erwähne Bartels, Wagner) angenommen worden ist. Gewiß findet man bei manchen Glomerulonephritiden auch einige kleinere oder größere Anhäufungen von Rundzellen im Zwischengewebe; das beweist aber nichts gegen die Selbständigkeit der „akuten interstitiellen" Nephritis, die sich durch das Fehlen morphologisch nachweisbarer Glomerulusveränderungen und klinisch häufig (Reichel) durch das Fehlen von Symptomen einer Nierenerkrankung auszeichnet.

Daß auch der makroskopische Befund entsprechend den Angaben der älteren Autoren so gut wie konstant deutliche Unterschiede zwischen den schweren Fällen der beiden besprochenen „Formen" der „Nephritis" ergibt, soll hier nur erwähnt werden, da ich hierauf im Zusammenhang mit der Symptomatologie beider Erkrankungen am Schlusse dieser Arbeit noch zu sprechen kommen werde.

Dem klinischen Leser dieser Darstellung wird es vielleicht so scheinen, als sei bei der Zusammenstellung der Fälle die Ätiologie zu wenig berücksichtigt.

Die klinische Diagnose lautet für den Fall von akuter Glomerulo-Nephritis auf „akute parenchymatöse Nephritis". Der pathologische Anatom nun pflegt als „parenchymatöse Degeneration" besonders Veränderungen am Parenchym der Nieren zu bezeichnen, die in diesen Fällen nie zur Beobachtung kommen; als Beispiel erwähne ich die schweren Parenchymveränderungen der Niere bei der Sublimatvergiftung. Hier pflegen die Glomeruli, wie ich mich an zwei genau untersuchten Fällen überzeugt habe, keinerlei wesentliche Veränderungen des Schlingeninhaltes zu zeigen; auch von einer erheblichen Beteiligung der Knäuelepithelien an dem Prozeß habe ich nichts wahrnehmen können. Zu diesen akuten parenchymatösen Degenerationen gehören, soweit ich mich aus der Literatur darüber habe unterrichten können, auch eine ganze Anzahl von solchen „Nephrosen", die im Verlaufe bestimmter Infektionskrankheiten auftreten, vor allem die Choleraniere[1]), ferner aber auch die Diphtherieniere, die neuerdings von Heubner auf Grund einiger typischer Fälle in präziser Form der Scharlachniere gegenübergestellt worden ist. Ich möchte übrigens hierzu bemerken, daß die Tatsache den pathologischen Anatomen wohl allgemein bekannt war, daß im Anschluß an Diphtherie in der Regel keine Glomerulonephritiden, sondern rein parenchymatöse Veränderungen auftreten. Soweit ich aus eigenen Be-

[1]) Vgl. R. Koch, E. Fraenkel, Simmonds, Ribbert u. A.

obachtungen und nach den zahlreichen Angaben der Literatur ein Urteil darüber habe gewinnen können, gehören die „febrilen Albuminurien", die im Gefolge der meisten Infektionskrankheiten auftreten können, pathologisch-anatomisch wohl ebenfalls in das Gebiet der rein degenerativen, nicht entzündlichen Veränderungen der Niere. Allen reinen Fällen dieser Art, so mannigfaltig auch ihre Ätiologie ist, ist ein gemeinschaftliches Merkmal eigen, das mit der Beschränkung der krankhaften Vorgänge auf das Parenchym in engem Zusammenhange steht: nämlich die rasche und vollständige Heilbarkeit, die sich aus der großen Regenerationsfähigkeit der epithelialen Bestandteile der Niere erklärt. Ich vermeide ein Eingehen auf Einzelheiten, insbesondere auf eigene Beobachtungen, um vom Thema nicht allzu weit abzuschweifen.

Ich möchte aber an dieser Stelle nicht versäumen, auf die sog. Nephritis gravidarum wenigstens ganz kurz einzugehen.

Diese ist in den typischen Fällen einerseits durch die zuweilen recht stürmische Entwicklung schwerer Nierensymptome, andererseits durch die rasche und vollständige Ausheilung im Wochenbett ausgezeichnet. Die heute wohl allgemein herrschende Auffassung von dem Wesen dieses Prozesses hat Friedrich Müller in seinem Referat wiedergegeben: Man nimmt an, daß die Schwangerschaft die Ursache zu einer toxischen Einwirkung auf das Nierenparenchym abgibt. Ich möchte auf die Erörterung der bisherigen pathologisch-histologischen Untersuchungsresultate und auf die Darlegung einiger eigener Beobachtungen hier nicht näher eingehen. Daß die außerordentlich wechselnden Befunde, die man an Schwangerschaftsnieren erhebt, sich z. T. durch den sehr verschiedenen Zustand der Niere *vor* dem Einsetzen der letzten schädigenden Wirkung (toxischer Art) erklären, wird wohl allgemein anerkannt werden. Wie Friedrich Müller erwähnt, und wie ich auf Grund eigener Beobachtungen durchaus bestätigen kann, kommen Fälle von „Nephritis gravidarum" vor, in denen die Nieren nicht die geringsten *entzündlichen* Veränderungen im strengen Sinne des Wortes, sondern ausschließlich degenerative Veränderungen am Parenchym aufweisen. Die reine „Schwangerschaftsniere" ist danach wohl in dieselbe große Gruppe einzureihen, wie die Sublimatniere: sie gehört zu den parenchymatösen Degenerationen. Damit steht in vollem Einklang die Tatsache, daß gerade diese Nierenkrankheiten oft so außerordentlich rasch, leicht und vollständig ausheilen. Die Nierenepithelien besitzen, wie neuerdings wieder Friedrich Müller besonders hervorgehoben hat, eine außerordentlich lebhafte Restitutionsfähigkeit. Sind nur sie krankhaft verändert, so kann tatsächlich cessante causa eine restitutio ad integrum eintreten, wie u. a. aus sehr zahlreichen experimentellen Arbeiten hervorgeht.

So verschiedenartig auch die degenerativen Prozesse am Parenchym bei allen den zuletzt genannten Nierenerkrankungen sein mögen, an

dieser Stelle genügt der Hinweis darauf, daß alle diese Erkrankungen zu den entzündlichen nicht zu rechnen sind. Sind nun alle Nieren-„entzündungen" wohl charakterisierte „Glomerulonephritiden"?

Die Beantwortung dieser Frage wird sehr erschwert durch die Tatsache, daß wir über die Heilungsvorgänge an den einmal in typischer Weise erkrankten MALPIGHI'schen Knäueln noch mangelhaft unterrichtet sind und deshalb nur sehr schwer feststellen können, ob wir es in einem gegebenen Falle mit einer abgelaufenen typischen Glomerulonephritis zu tun haben.

Gerade von diesen so außerordentlich wichtigen Veränderungen, die die funktionelle Wiederherstellung der Glomeruli nach akuter Scharlachnephritis ermöglichen, wissen wir noch außerordentlich wenig, eine Tatsache, die durchaus begreiflich ist, wenn man bedenkt, daß die weit überwiegende Mehrzahl derjenigen Scharlachnieren, die wir zu untersuchen Gelegenheit haben, gerade durch das Ausbleiben der reparatorischen Vorgänge an den Schlingen und durch die resultierende schwere Funktionsstörung der Niere ausgezeichnet sind: in der überwiegenden Mehrzahl der einschlägigen Fälle ist die letztere die wesentliche Todesursache.

Im Anschluß an Beobachtungen von SOERENSEN hat neuerdings REICHEL besonders die Aufmerksamkeit auf das Vorkommen von MALPIGHI'schen Körperchen im Verlaufe der akuten Glomerulonephritis gelenkt, die in ganz auffälliger Weise von dem typischen Befunde abweichende Bilder darbieten: an Stelle der kernreichen und blutleeren Schlingen, wie wir sie im akuten Stadium gewöhnlich sehen, besitzen diese MALPIGHI'schen Knäuel stark ausgedehnte, prall mit roten Blutkörperchen erfüllte Kapillaren. REICHEL hat in dieser Art veränderte Glomeruli besonders in einem Falle in großer Zahl gesehen, in dem die Nierenerkrankung anscheinend im Abklingen und jedenfalls nicht die wesentliche Todesursache war. Ich selbst habe in keinem der hier angeführten Fälle Knäuel der beschriebenen Art in größerer Zahl gefunden. Andererseits habe ich sie in den Fällen von etwas längerer Dauer regelmäßig hier und da angetroffen.

Nun liegt es außerordentlich nahe, diese extreme Blutfüllung der Glomeruluskapillaren mit den Hämorrhagien in Verbindung zu setzen, die man wohl ausnahmslos in allen Fällen von akuter, subakuter, und in manchen Fällen von chronischer Nephritis findet. Ich möchte hier vorwegnehmen, daß ich in der Tat gerade in Fällen von „chronischer hämorrhagischer Nephritis", die ich später eingehender beschreiben werde, neben verödeten Glomeruli solche mit höchstgradiger Blutfüllung der Schlingen angetroffen habe, ebenso nahezu regelmäßig hier oder da, wenn auch durchaus nicht immer häufig, in Fällen von „subakuter" und „akuter" Glomerulonephritis.

Es liegt nun nahe, die sog. akuten hämorrhagischen Nephritiden im Hinblick auf die Möglichkeit zu untersuchen, daß sie alle oder wenigstens ein Teil von ihnen mehr oder weniger verkappte Glomerulonephritiden darstellen. Je länger ich mich mit der vorliegenden Frage beschäftigt habe, und je genauer ich das mir zur Verfügung stehende Material von akuter hämorrhagischer Nephritis untersucht habe, desto kleiner wurde die Zahl derjenigen Fälle, die nicht mit Sicherheit oder doch mit Wahrscheinlichkeit auf eine im Abklingen begriffene akute Glomerulonephritis hätten zurückgeführt werden können.

Gerade unter diesen Beobachtungen überwiegen solche, in denen die Anamnese mehr oder weniger unklar war, aber auf ein relativ frisches Nierenleiden hinwies, das klinisch besonders durch sehr stark hämorrhagische Beschaffenheit des Harns ausgezeichnet war.

In einem solchen Falle (frische hämorrhagische Nephritis bei einem Phthisiker) fand sich mikroskopisch das ganz ausgesprochene Bild der „akuten Glomerulonephritis"; in anderen war der Befund unklarer. Ich erwähne kurz eine Beobachtung, die ich nach wiederholter Prüfung nicht zu deuten vermag (S.-Nr. 429, 1904): Ein 42 jähriger Mann erkrankt an einer pneumonischen Affektion der rechten Lunge und kommt 8 Tage nach deren ersten Erscheinungen mit Ödemen und fiebernd zur Aufnahme; er bietet außerdem Symptome von Endokarditis. Exitus 13 Tage nach der Aufnahme, 21 Tage nach dem Beginn der Erkrankung. — Aus dem Sektionsbefund, der die klinische Diagnose bestätigte, hebe ich nur hervor, daß die Nieren nicht vergrößert waren, schon bei makroskopischer Betrachtung aber eine große Zahl kleinster roter und bräunlicher Fleckchen (Hämorrhagien) aufwiesen. — Ich habe diese Nieren auf das sorgfältigste nach der Existenz von typischen entzündlichen Glomerulusveränderungen untersucht, kann aber mit Bestimmtheit über solche nichts aussagen. Hier und da erscheinen wohl die Schlingen eines Knäuels etwas plumper, als in der Norm, doch ist ein abnormer Inhalt nicht sicher festzustellen; die meisten Glomeruluskapillaren sind stark mit Blut gefüllt. Eine geringe Vermehrung endothelialer Elemente, etwas zahlreichere Leukocyten als man in gesunden Knäueln findet, sind vielleicht festzustellen; aber ich kann sie nicht als beweisend ansehen und verzichte deshalb auf genauere Darstellung einiger Einzelheiten.

Ich gebe zu, daß dieser Fall morphologisch heute noch nicht aufgeklärt werden kann; aber ich betone andererseits, daß die Möglichkeit nicht ausgeschlossen ist, daß wir es hier mit einer abklingenden „akuten Glomerulonephritis" zu tun haben, deren Beginn neben den schweren Erscheinungen seitens der Brustorgane von dem Patienten übersehen worden ist: In der weit überwiegenden Mehrzahl der Fälle kommt die „akute parenchymatöse Nephritis" zur Ausheilung [1]); wie? das wissen

[1]) Vgl. die Angaben von BARTELS (l. c.) über die Ausgänge der „akuten parenchymatösen Nephritis" nach Scharlach. — Den klinischen Beobachtern ist es wohl bekannt, daß die postskarlatinöse und die postanginöse „akute Nephritis" auch sehr häufig, selbst ohne daß die Patienten subjektive Beschwerden hätten, in „chronische Albuminurie" übergehen.

wir noch nicht; jedenfalls aber wird heute wohl allgemein angenommen werden, daß der wesentliche Heilungsvorgang in der Wiedereröffnung der Zirkulation in den Knäuelschlingen besteht. Ich verweise hier nochmals auf die klinische Tatsache, daß, wenn die typische postskarlatinöse Nephritis in Heilung übergeht, der Harn zugleich mit dem Anstieg seiner Menge bluthaltig wird. Dem entspricht (REICHEL) das Eintreten von Blut unter gesteigertem Druck in die mehr oder weniger veränderten Schlingen, von denen einige einreißen und so die Hämorrhagien in die BOWMAN'schen Kapseln entstehen lassen.

Im folgenden Falle sind histologisch einige Anzeichen da, daß es sich um ein solches Heilungsstadium einer Glomerulonephritis handelt; aber die Anamnese ist leider unklar.

Fall X. S.-Nr. 1457, 1905.

Ein 61jähriger Mann kommt mit den Symptomen eines dekompensierten Herzfehlers und eines pleuritischen Exsudats zur Aufnahme. Der Harn zeigt während der verhältnismäßig kurzen Beobachtungszeit bei mittlerer Menge einen außerordentlich starken Blutgehalt (voluminöses Sediment, hauptsächlich aus roten Blutkörperchen bestehend), bei fast völligem Fehlen von Albumen. Von dem Sektionsbefunde, der den klinischen Symptomen entsprach, erwähne ich genauer nur den der Nieren: Beide Nieren nicht vergrößert, die Kapsel glatt abziehbar, die Oberfläche von grau-rötlicher Farbe, mit ganz außerordentlich zahlreichen vieleckigen, teils dunkelroten, teils mehr bräunlichen Fleckchen. Die Konsistenz des Organs die gewöhnliche, die Rinde auf dem Durchschnitt von mittlerer Breite, ihre Streifung im ganzen gut zu erkennen, durchbrochen von sehr zahlreichen kleinen hämorrhagischen Fleckchen. Glomeruli nicht deutlich erkennbar, jedenfalls nicht erheblich vorspringend. Am frischen Schnitt finden sich ungemein zahlreiche Hämorrhagien in den Harnkanälchen der Rinde, Blutzylinder und einzelne homogene Zylinder auch in den Markkanälchen, die Glomeruli zeigen vielfach deutlich mit Blut gefüllte Schlingen. Das Zwischengewebe ist nur an ganz vereinzelten Stellen etwas verbreitert und zellreicher, das Parenchym zeigt geringe Verfettung einzelner Gruppen von Kanälchen erster Ordnung, ziemlich hochgradige Verfettung der aufsteigenden Schleifenschenkel. Die Untersuchung von Celloidin- und Paraffinschnitten nach Fixierung in MÜLLER-Formol und in FLEMMING'scher Lösung ergibt für Parenchym und Zwischengewebe keine wesentlichen weiteren Veränderungen als die erwähnten. Die Zahl der kleinen Schrumpfungsherdchen ist an einzelnen Stellen etwas größer, sie enthalten hier und da verödete Glomeruli. Die Mehrzahl der Glomeruli erscheint etwas groß und kernreich. Nahezu alle MALPIGHI'schen Körperchen lassen aber einen sehr deutlichen Kapselraum erkennen. Viele unter ihnen enthalten zahlreiche gut mit Blut gefüllte und einigermaßen zartwandige Kapillarlumina. An allen — mit Ausnahme der vorher erwähnten, in Schrumpfungsherdchen gelegenen — sind sämtliche Schlingen des Knäuels deutlich abzugrenzen. Sie erscheinen aber in der überwiegenden Mehrzahl der Fälle deutlich kernreicher als in der Norm. Dabei ist eine Vermehrung der Knäuelepithelien nur ausnahmsweise bemerkbar. Auffallend ist dagegen die plumpe Form, die sehr häufig die Schlingen der Glomeruli aufweisen. Im Innern der Schlingen findet man in wechselnder Menge, aber zweifellos gegen die Norm fast allenthalben vermehrt, Kerne von endothelialem Typus, häufig eingebettet in eine homogene Substanz, häufig ohne deutliche Beziehungen zu einer solchen. Besonders

auffallend ist neben den beschriebenen der Befund MALPIGHI'scher Körperchen, die eine außerordentlich pralle Füllung sämtlicher oder doch einzelner Kapillaren mit roten Blutkörperchen aufweisen. Sie finden sich im ganzen in spärlicher Zahl. Sehr viel häufiger finden sich andere, deren Kapselraum prall mit ausgetretenen roten Blutkörperchen erfüllt ist, während die Schlingen auseinandergedrängt werden. Je größer die Blutmenge ist, die eine Knäuelschlinge beherbergt, desto mehr treten die vorher beschriebenen Veränderungen des Inhaltes, besonders was die Kernvermehrung anlangt, in den Hintergrund.

Bei der Unklarheit der Anamnese des Falles und bei der Komplikation des Nierenbefundes durch die freilich geringfügigen älteren Veränderungen möchte ich nur mit aller Reserve die Deutung geben, die mir als die wahrscheinlichste erscheint. Danach würde es sich um eine in Ausheilung begriffene akute Glomerulonephritis handeln, über deren Alter ich freilich kein Urteil abgeben kann.

Wenn ich nach dem Dargelegten auch persönlich geneigt bin, diese frischen „hämorrhagischen Nephritiden" auf überstandene Glomerulonephritiden auch dann zurückzuführen, wenn der histologische Nachweis des Zusammenhanges nicht sicher gelingt, so bin ich mir des hypothetischen Charakters dieser Anschauung bewußt. Ob es später einmal gelingen wird, bestimmte morphologische Kriterien für alle Fälle von abklingender oder abgelaufener Glomerulonephritis aufzustellen und damit die Frage zu entscheiden, ob eine selbständige „hämorrhagische Nephritis" existiert, das läßt sich heute noch nicht absehen. Besonders verwickelt wird diese Frage aus dem Grunde, weil ausser den typischen Veränderungen der „akuten Glomerulonephritis", wohl sicher auch leichtere Schädigungen der Knäuelkapillaren vorkommen, möglicher weise auch Erkrankungen, die nur einen Teil der MALPIGHI'schen Körperchen betreffen.

Eine besondere Form der „hämorrhagischen" Nephritis zu unterscheiden, ist also nach unseren Kenntnissen nicht angängig. Wohl jede Glomerulonephritis in frischeren Stadien ist „hämorrhagisch". Hämorrhagien kommen freilich aber auch in anderen Fällen zur Anschauung, so insbesondere bei der „akuten interstitiellen" Nephritis. Wenn ich aus einigen wenigen einschlägigen Fällen auch nicht allgemeine Schlüsse ziehen will, so möchte ich doch erwähnen, daß die Hämorrhagien, die ich bei „akuter interstitieller" Nephritis gesehen habe, sich von denjenigen, die man in der Regel bei der Glomerulonephritis sieht, unterscheiden; sie beschränken sich, im Gegensatz zu diesen letzteren, nicht auf das Lumen der Kanälchen und lassen sich nicht bis in eine BOWMAN'sche Kapsel hinein verfolgen. Man sieht vielmehr an der hämorrhagisch infiltrierten Stelle meist eine vollständige Auflösung der Struktur: Desquamierte Kanälchenepithelien, rote Blutkörperchen und große mononukleäre Zellen finden sich in regellosem Durcheinander. — In diesen Fällen hat man demgemäß den Eindruck, daß es sich um eine ganz

andere Entstehung der Hämorrhagien handelt als bei primärer Glomerulus-Erkrankung, nämlich um Blutungen aus den Rindenkapillaren.

Ich muß am Schluss dieser Zusammenfassung noch mit einigen Worten auf die Abgrenzung der typischen akuten Glomerulonephritis gegen die akute hämatogene eiterige Nephritis eingehen, auf Grund eines Falles, der sehr ähnliche Nierenveränderungen aufweist, wie sie bei der typischen akuten Glomerulonephritis gefunden werden, sich aber doch von dieser bis zu einem gewissen Grade unterscheidet.

Dieser Fall betrifft eine 24jährige Frau, die mit ulceröser Endokarditis und hämorrhagischer akuter Nephritis und multiplen Abszessen in den Nieren zur Obduktion kam (S.-Nr. 799, 1901). Hier fand sich eine enorme Extravasation von Leukocyten aus den Glomerulusschlingen, die selbst von Leukocyten großenteils geradezu vollgepfropft erschienen. Außerordentlich große Mengen von Leukocyten fanden sich dann weiterhin in den stark dilatierten und reichliche Zylinder enthaltenden Kanälchen. Dabei waren die Glomeruli zum Teil sehr groß, den Kapselraum vollständig ausfüllend, zum Teil dagegen kleiner, so daß ein deutlicher, mit mehr oder weniger zahlreichen Leukocyten erfüllter Kapselraum erhalten blieb. Man hätte in diesem Falle bei flüchtiger Untersuchung eine typische Glomerulonephritis annehmen können, doch erkennt man bei starker Vergrößerung an dünnen Schnitten sehr deutlich, daß hier, abgesehen von der sehr starken Ansammlung von polynucleären Leukocyten in den Glomeruluskapillaren keine der Veränderungen an den Knäueln besteht, die für die akute Glomerulonephritis nach dem oben Dargelegten charakteristisch sind. Die Knäuelschlingen sind durchaus zart und man kann an denjenigen Nierenkörnern, die verhältnismäßig wenig Eiterkörperchen enthalten, deutlich sehen, daß die Schlingen weder die starke Blähung noch die typischen Veränderungen im Lumen aufweisen, die für die Glomerulonephritis im strengen Sinne des Wortes charakteristisch sind. Das Knäuelepithel ist an einzelnen Stellen in Desquamation begriffen. Hier und da finden sich sogar Anhäufungen von desquamierten und teilweise in Zerfall begriffenen Epithelzellen im Kapselraum, die an vereinzelten Stellen dem Hilus gegenüber ein bis zwei Reihen tief angehäuft liegen.

Daß eine akute hämatogene eiterige Nephritis (um die es sich hier handelt) an den Knäueln selbst pathologische Veränderungen hervorrufen kann, ist von Bedeutung für die Beurteilung von Nephritiden chronischen Verlaufes, die sich im Anschluß an septische Prozesse entwickeln, ohne daß ein akuter Beginn des Leidens bemerkbar wäre. Ich komme im folgenden Abschnitt auf diese Möglichkeit zurück.

Als wesentliches Ergebnis dieser zusammenfassenden Betrachtung erscheint mir die Tatsache, daß in allen Fällen von akuter nicht eiteriger hämatogener Nephritis entweder die für die akute Glomerulo-Nephritis typischen Veränderungen in voller Ausbildung angetroffen worden sind, oder doch Befunde erhoben wurden, die mit fast absoluter Sicherheit als aus derartigen Veränderungen hervorgegangen gelten müssen. Nur eine Gruppe von wohlcharakterisierten, hämatogenen, akuten, nichteite-

rigen Nephritiden bleibt daneben selbständig bestehen, die der akuten interstitiellen Nephritis.

Ich kann diesen Abschnitt nicht verlassen, ohne zu betonen, daß mir komplizierte Fälle vorgekommen sind, in denen ich zu einem bestimmten Urteil darüber, ob eine akute Glomerulonephritis ursprünglich vorgelegen habe oder nicht, durch die histologische Untersuchung nicht gelangen konnte. In den beiden Fällen, an die ich denke, lag schwere Stauung infolge von Herzklappenfehlern vor. Nun beobachtet man in Stauungsnieren, wie ich kurz erwähnen will, zuweilen eine erhebliche Vermehrung der Schlingenkerne der Glomeruli und eine wohl auf der dauernden starken Füllung der Kapillaren beruhende Volumzunahme der Knäuel; dazu kam in den beiden Fällen noch eine verhältnismäßig bedeutende Ansammlung von polynukleären Leukocyten in vielen Glomerulusgefäßen. Von den typischen Bildern der MALPIGHI'schen Körperchen bei akuter Nephritis unterschieden sich diese Knäuel nur insofern, als ihre Schlingen nicht „gebläht" erschienen. Zu einer Volumenzunahme der einzelnen Schlingen wäre bei der prallen Füllung der BOWMAN'schen Kapseln, die schon bestand, gar nicht Platz genug vorhanden gewesen. — Die klinische Beobachtung ließ in beiden Fällen eine akute Nephritis ausschließen.

2. Glomerulonephritis von monatelanger Dauer. Späteres (subakutes bzw. subchronisches) Stadium der Glomerulonephritis.

Ein Teil der in diesem Abschnitt wiederzugebenden Befunde entspricht der Darstellung der meisten gebräuchlichen Lehrbücher von denjenigen Veränderungen der Niere, die klinisch meist die Symptome der „chronischen parenchymatösen" Nephritis zeitigen, und deren Zusammenhang mit den akuten Glomerulonephritiden wohl heute mit Sicherheit erwiesen werden kann, wie denn andererseits gerade von klinischen Beobachtern schon seit langer Zeit der Übergang der „akuten parenchymatösen Nephritis" in eine chronische Form erkannt war. Ich gebe einzelne einschlägige Befunde mit genauer Angabe der Anamnese wieder, weil ich eine Anzahl von Fällen mitzuteilen habe, die von dem gewöhnlichen Befunde mehr oder weniger stark abweichende histologische Veränderungen zeigten, meiner Ansicht nach aber mit der gleichen Bestimmtheit als Folgezustände akuter Glomerulonephritiden anzusehen sind. Ich erwähne zunächst kurz den ältesten mir zur Verfügung stehenden Fall von subakter Glomerulonephritis nach Scarlatina, dessen genaue Beschreibung von Herrn Geh. Med.-Rat MARCHAND im Jahre 1882 veröffentlicht worden ist. Sehr ähnliche Verhältnisse zeigt der folgende Fall.

Fall XI. S.-Nr. 753, 1901.

Ein 38jähriger Mann, der nach seiner Angabe früher nie krank gewesen ist, kommt am 8. V. 1901 mit ödematöser Schwellung vom Kopfe bis zu den Füßen zur Aufnahme im Krankenhaus und gibt an, vor etwa 14 Tagen ohne ihm bekannte Ursache plötzlich mit Frösteln und Anschwellen der Füße erkrankt zu sein. Dazu sei dann Schwellung des Gesichts, später des Skrotum und des Penis hinzugetreten. Bei der Aufnahme zeigt der Urin eine Tagesmenge von 650—800 ccm, ist sehr trübe, schmutzig-braunrot, fluoreszierend, Eiweißgehalt 9 $^0/_{00}$. Die Harnmenge hebt sich bis zum 1. VI. unter Abnahme des Eiweißgehaltes bis 5 $^1/_2$ $^0/_{00}$ auf 2000 ccm, während das spezifische Gewicht des Harns von 1024—1030 (bei der Aufnahme) auf 1014—1012 (vom 30. V. bis 1. VI.) sinkt. Im Verlauf des Juni sinkt die Harnmenge unter gleichzeitigem Ansteigen des spezifischen Gewichts und des Eiweißgehaltes (bis 30 $^0/_{00}$), gleichzeitig nehmen die Ödeme, die vorher zurückgegangen waren, gewaltig zu, während des Juli und August schwankt die Harnmenge zwischen 350 und 850 ccm bei einem spezifischen Gewicht von 1009—1012 und einem Eiweißgehalt von durchschnittlich 4,5 $^0/_{00}$. Am 10. VIII. erfolgt im Lungenödem ohne wesentliches Ansteigen der Ödeme der Tod unter urämischen Symptomen.

Bei der Sektion zeigen sich die Nieren sehr groß, von glatter Oberfläche, leicht abstreifbarer Kapsel, sie sind außerordentlich blaß, von graugelblicher Farbe, mit zahlreichen hämorrhagischen Fleckchen. Auf dem Durchschnitt Rinde und Mark sehr scharf durch den Farbenkontrast unterschieden, die Markkegel dunkelrot, die Rinde blaß, feucht glänzend, die Struktur der Rinde dabei ziemlich deutlich, die Glomeruli sehr groß und blaß. Außerdem fand sich erhebliche Herzhypertrophie und serös fibrinöse Perikarditis.

Die mikroskopische Untersuchung zeigte hochgradige gleichmäßige Vermehrung des interstitiellen Gewebes, herdweise fettige Degeneration von Harnkanälchen, zahlreiche Zylinder in dem meist etwas erweiterten Lumen vieler Kanälchen der Rinde und des Marks. Innerhalb der Rindensubstanz lassen sich nur die gröbsten Züge der Markstrahlen von dem Rindenparenchym unterscheiden. Die Charaktere des letzteren sind sehr verwischt, indem Unterschiede zwischen Kanälchen mit hohem dunklem und solchen mit niedrigem hellem Epithel nur selten deutlich zu erkennen sind. Ein großer Teil der Glomeruli zeigt in ausgesprochenster Weise das Bild der Halbmondbildung in dem Kapselraum und aller ihrer Übergänge zur vollständigen Verödung. Daneben zeigen etwa ebenso zahlreiche MALPIGHI'sche Körperchen entweder gar keine abnormen Inhaltsmassen in dem deutlich erhaltenen Kapselraum oder nur vereinzelte desquamierte Epithelien oder endlich zirkumskripte Verwachsungen zwischen einer Schlinge und dem benachbarten Teil der Kapsel. Allen in ihrer Form noch einigermaßen wohlerhaltenen MALPIGHIschen Knäueln in gleicher Weise zu eigen ist eine außerordentlich plumpe Gestalt und ein sehr erheblicher Kernreichtum der Schlingen; die Kerne sind durchweg von endothelialem Typus und meist einigermaßen parallel den Schlingenkonturen angeordnet. Hier und da sieht man in den plumpen Schlingen spaltförmige Hohlräume, die mit roten Blutkörperchen erfüllt sind. Besonders häufig kann man diese an dem peripheren Rande der Schlingen eine Strecke weit verfolgen. Sie finden sich übrigens auch in Knäueln, die schon in sehr großer Ausdehnung, anscheinend ganz fest, mit streifigen Massen im Innern des Kapselraums verwachsen sind.

Den folgenden Fall erwähne ich in erster Linie mit Rücksicht auf den klinischen Verlauf bzw. auf die Anamnese, die viel eher zur Annahme eines schleichenden Beginnes der Erkrankung führen würde, während die histologische Untersuchung genau entsprechende Veränderungen ergab, wie in dem vorher mitgeteilten.

Fall XII. S.-N. 127, 1905.

Ein 25jähriger Grubenarbeiter, der angeblich früher stets gesund gewesen ist, ist etwa seit dem 5. X. 1904 krank. Die ersten Symptome bestanden in Appetitmangel. Angeblich erst seit etwa dem 23. X. sollen sich Ödeme, zuerst an den unteren Extremitäten, eingestellt haben. Aufnahme im Krankenhaus am 30. XI. 1904, mit allen Symptomen der chronischen parenchymatösen Nephritis. Der Tod erfolgte unter urämischen Symptomen am 1. II. 1905. Weitere Einzelheiten glaube ich übergehen zu dürfen.

Bei der Sektion ergab sich eine „große weiße Niere" mit sehr ähnlichen Veränderungen der Glomeruli wie im vorher gegebenen Falle.

Auch den folgenden Fall erwähne ich nur mit Rücksicht auf den unklaren und anscheinend schleichenden Beginn.

Fall XIII. S.-N. 271, 1903.

Ein 44jähriger Mann, der in der Kindheit Masern und Windpocken durchgemacht hat und etwa seit dem 22. Jahre an „Lungenkatarrh" leidet, fühlt sich seit November 1902 häufig unwohl. Im Anfang Dezember 1902 soll Anschwellung der Hände bemerkt worden sein. Aufnahme am 18. II. 1903 mit hochgradigen Ödemen, reduzierter Urinmenge, hohem Eiweißgehalt des Harns. Tod unter steter Reduktion der Harnmenge bei zunehmender Benommenheit, zunehmenden Ödemen und unter Durchfällen.

Die Sektion ergab eine „große weiße Niere", während die histologische Untersuchung wiederum den beschriebenen ähnliche Veränderungen an den Glomeruli und dem Parenchym zutage förderte. Ich beschränke mich auf eine etwas genauere Beschreibung der MALPIGHI'schen Körperchen. Diese sind durchweg gegen die Norm etwas vergrößert, und ein großer Teil von ihnen zeigt eine umfangreiche halbmondförmige Zellmasse im Kapselraum. An anderen ist der letztere frei, doch sieht man deutliche Schwellung und geringe Desquamation an dem Knäuelepithel. Auch in diesem Falle, wie in Fall XI, ist das Verhalten der Schlingen aber besonders charakteristisch: sie sind durchweg ganz erheblich plumper und breiter als in der Norm, meist (durch gegenseitige Abplattung?) in der Form verändert, keilförmig, nach den Enden zu breiter werdend. Sie enthalten in einer schwach gefärbten, gegen die unscharf konturierte Wand nicht deutlich abgesetzten Grundsubstanz von teils mehr homogener, teils mehr körniger Beschaffenheit zahlreiche Kerne von vorwiegend endothelialem Typus, aber auch polynucleäre Leukocyten. — Hier und da sind in den plumpen Schlingen kleine kapillarähnliche Lumina zu sehen, die prall mit roten Blutkörperchen gefüllt sind.

Ganz besonders schwere Veränderungen der Knäuelschlingen — bei verhältnismäßig kurzer Krankheitsdauer — weist der folgende Fall auf, den ich besonders deshalb eingehender beschreibe, weil die hier gefundenen Glomerulusveränderungen zu denen der exquisit chronisch verlaufenden Fälle überleiten.

werden könnten. Trotzdem glaube ich, daß kein Grund vorliegt, daran zu zweifeln, daß auch in diesem Falle an allen MALPIGHI'schen Körperchen ursprünglich der gleiche, im Abschnitt 1 dieser Arbeit genauer analysierte Prozeß sich abgespielt hat.

Einen weiteren Fall möchte ich an dieser Stelle einschalten, obwohl ich über die Krankheitsdauer keine ganz bestimmte Angabe machen kann und auf Grund des histologischen Befundes an einen verhältnismäßig alten, wenn auch gewiß nicht über ein Jahr alten, Prozeß glauben muß. Der Fall bietet besonderes Interesse wegen der verhältnismäßig hochgradigen Veränderungen der Arterien, die er aufweist.

Fall XVI. S.-N. 922, 1903.

Die 30jährige S., die als Kind Masern und Diphtherie, mit 20 Jahren Scharlach überstanden hat, aber nichts von nephritischen Erscheinungen aus dieser Zeit zu berichten weiß, gibt bei ihrer Aufnahme am 1. VIII. 1903 an, sich vor 7 Wochen auf einer Reise erkältet zu haben. Mehrere Wochen später sei Schwellung der Beine und des Gesichts aufgetreten, auch hätten sich Atembeschwerden beim Treppensteigen eingestellt. Die Patientin bietet die Erscheinungen der chronischen parenchymatösen Nephritis (Ödeme, herabgesetzte Harnmenge mit mäßigem Eiweißgehalt und verhältnismäßig niedrigem Gewicht, sub finem Benommenheit, steigender Eiweißgehalt). Bei der Sektion (3. IX. 1903) fand sich eine große grau-rötlich gefärbte Niere mit sehr zahlreichen hämorrhagischen Fleckchen, außerdem hochgradige Hypertrophie des linken Ventrikels und allgemeiner Hydrops.

Der mikroskopische Befund der Nieren ist in einer unzweifelhaften Abhängigkeit von den sehr wechselnden Veränderungen der MALPIGHI'schen Körperchen in verschiedenen Teilen der Nieren auffallend verschieden. Um nicht allzu breit zu werden, will ich in diesem Falle die beiden extremsten Grade der Veränderungen, wie sie sich hier und da finden, beschreiben und die übrigen als „Übergänge" nur erwähnen: Ich unterscheide Bezirke schwerster Veränderungen und solche relativ leichterer. In den ersteren trifft man viele ganz homogene kernarme Knäuel in stark vereitertem, bald zellreichem, bald zellarmem Zwischengewebe und spärliche erhaltene Kanälchen, die dann meist dilatiert sind und die oft erwähnte Abplattung des Epithels zeigen, daneben besonders reichlich Zeichen von fortschreitendem und fortgeschrittenem Schwunde des Parenchyms (Reste von Kanälchen mit erheblicher Abnahme des Umfanges und hochgradiger Atrophie des Epithels), verhältnismäßig wenig fettige Degeneration mit Übertritt von Fett und fettartiger Substanz in das Zwischengewebe. — In den Bezirken geringerer Veränderungen findet man große Glomeruli mit durchweg oder größtenteils strotzend mit Blut gefüllten Schlingen, die aber gleichzeitig reicher an endothelialen Kernen sind als in der Norm und die ausnahmslos an Stelle der scharfen, doppelt konturierten der normalen Knäuel, dickere Schlingenwände aufweisen. Gerade in diesen hat man nun häufig den Eindruck, daß die zahlreichen Kerne von endothelialem Typus nicht eigentlich im Innern der veränderten Kapillaren, sondern zwischen den Kapillaren liegen in einer homogenen Masse, die sich färberisch genau so verhält wie die eigentliche Kapillarwand, gegen die sie sich auch nicht abgrenzen läßt. Viele dieser Glomeruli weisen nur einzelne, strotzend mit Blut gefüllte Kapillaren auf, während andere blutleer und kernreich sind. Nur an vereinzelten Knäueln finden sich Kapselverdickungen.

Ganz besonders kompliziert wird der Fall ferner noch durch verbreitete Veränderungen an den kleinen Arterien, ganz speziell an den Arteriae afferentes. Während ein Teil der kleinen Arterien der Niere im FLEMMING-Präparat keine nachweisbaren Veränderungen aufweist, zeigen andere in mehr oder weniger großer Ausdehnung vollständige Verlegung ihres Lumens durch eine homogene Masse, die in ihrem färberischen Verhalten durchaus mit dem Inhalt homogenisierter Glomerulusschlingen übereinstimmt und auch ganz kontinuierlich in die homogenen Schlingen, die dem Knäuelhilus zunächst liegen, übergeht. Am Hilus total verödeter Knäuel findet man verhältnismäßig umfangreiche Vasa afferentia mit vollständig verschlossenem Lumen, am Hilus besser erhaltener dagegen in der Regel auch ein besser erhaltenes Vas afferens mit deutlichem Lumen, unter dessen Endothel ein mehr oder weniger breiter Ring von homogener Beschaffenheit sich findet. Die größeren Arterien zeigen diese Veränderungen nicht.

Ich habe die Beschreibung des Falles zwar nur summarisch gegeben, glaube aber alle wesentlichen Veränderungen richtig wiedergegeben zu haben. Zur Deutung des Befundes möchte ich nur kurz bemerken, daß das charakteristische Krankheitsbild der parenchymatösen Nephritis bei einem verhältnismäßig jugendlichen Individium und der Nachweis zahlreicher MALPIGHI'scher Körperchen mit den für entzündliche Prozesse charakteristischen Veränderungen wohl zwingende Beweise gegen die Annahme einer atherosklerotischen Basis des Krankheitsprozesses abgeben. Auf der andern Seite möchte ich aber hier schon auf den im dritten Abschnitt mitzuteilenden Fall XXXIII hinweisen, wo in einer typischen atherosklerotischen Schrumpfniere viele Knäuel ganz außerordentlich ähnliche Veränderungen aufwiesen, wie ich sie hier beschrieben habe. Die Tatsache ist an sich gewiß nicht verwunderlich, wenn man bedenkt, daß auch in unserm Falle schwere Veränderungen bis zu vollständiger Verlegung der Vasa afferentia vorgelegen haben. Ich glaube aber hier schon darauf hinweisen zu dürfen, wie außerordentlich schwierig die Unterscheidung atherosklerotischer Schrumpfnieren und solcher, die auf Basis einer akuten Glomerulo-Nephritis entstanden sind, unter Umständen werden muß.

Ich schließe an dieser Stelle eine Beobachtung an, die unter allen von mir gemachten hinsichtlich der Schwere der pathologischen Veränderungen am ganzen Organ bei relativ kurzer Dauer der Erkrankung eine Sonderstellung einnimmt. Sie reiht sich hier um so passender an, als gerade in diesem Falle außerordentlich schwere Veränderungen der kleinsten Arterien vorlagen in einer Niere, die im übrigen das Bild schwerster „subakuter Glomerulonephritis" bot. Der Fall hat insofern besonderes Interesse, als er mit älterer Tuberkulose und frischer miliarer Aussaat kombiniert ist. Ich habe ihn genau untersucht mit Rücksicht auf die Möglichkeit, daß es sich um eine Nephritis auf tuberkulöser Basis (französische Autoren s. u., FR. MÜLLER) handele, kann mich aber zu dieser Ansicht nicht bekennen, weil positive Anhaltspunkte mir

fehlen. Ich erwähne vorwegnehmend ausdrücklich, daß Tuberkelbazillen färberisch in den erkrankten und nekrotischen Geweben nicht nachweisbar waren. Ihre Toxine für die Entstehung einer Glomerulonephritis verantwortlich zu machen, halte ich vorläufig nicht für begründet.

Fall XVII. S.-Nr. 821, 1900.

14jähriger Knabe M. K. Der Verstorbene hat im 6. Lebensjahre eine eiterige Brustfellentzündung durchgemacht (Behandlung im hiesigen Kinderkrankenhaus), außerdem angeblich Masern (wann?). Im 14. Lebensjahre kam er am 30. V. 1900 wegen eines Kopf- und Gesichtsekzems bei sonst durchaus befriedigender Gesundheit zur Aufnahme in die Klinik für Hautkrankheiten. Hier wurde er ausschließlich mit indifferenten Salben behandelt. Am 8. VII. 00 erkrankte er angeblich plötzlich, ohne daß nachweislich eine Infektionskrankheit vorhergegangen wäre, mit „hämorrhagischer Nephritis", in deren Gefolge hochgradige allgemeine Ödeme, heftige Kopfschmerzen und in der Nacht vom 8. zum 9. VII. reichliche urämische Krampfanfälle auftraten. Verlegung nach der Inneren Abteilung. — Die sehr stark verminderte Harnmenge steigt bis zum 22. VII. bei einiger Besserung des Zustandes auf 900 ccm; Eiweißgehalt 2,75 $^0/_{00}$. Am 24. VII. neuerlich schwere urämische Erscheinungen. Unter dem 3. VIII. wird Retinitis albuminurica vermerkt. — Bis zum Tode, der am 22. X. 00 in urämischem Coma erfolgt, verhalten sich Harnmenge und spezifisches Gewicht des Harns äußerst wechselnd, namentlich erstere:

31. VII.	Menge	1800	Spez. Gewicht	1010
2. VIII.	„	200	„ „	1015
8. VIII.	„	2100	„ „	1010
9.—22. VIII.	„	400—2000	„ „	1010—1017
23. VIII.—5. IX.	durchschn.	1500	„ „	1011

Vom 20. IX. an ist der Kranke benommen. Im Sediment des Harns fanden sich (15. IX.) gekörnte, Fett- und Wachszylinder, weiße und rote Blutkörperchen.

Bei der Sektion (Dr. RISEL) fanden sich neben schweren Veränderungen der Nieren und deren Folgeerscheinungen (Hydrops, Herzhypertrophie, Hämorrhagien in den Retinae) solche tuberkulöser Natur: Alte käsige Tuberkulose von bronchialen und mesenterialen Lymphdrüsen, frische miliare Tuberkel in Milz, Leber, Endokard, Nieren.

Die Nieren groß, Länge 14 cm, Breite am Hilus $5^1/_2$ cm. Die fibröse Kapsel leicht abstreifbar. Die Oberfläche ganz glatt, von dunkelgrauroter Farbe, von der sich zahlreiche kleinste und größere, bis hanfkorngroße, unregelmäßig gestaltete dunkelrote (offenbar hämorrhagische) Fleckchen abheben. Auf dem Durchschnitt erscheint die Rinde sehr stark verbreitert, ihre Streifung verwaschen und ersetzt durch unregelmäßig fleckige und streifige Färbung: neben zahlreichen dunkelroten Streifen und Punkten einzelne gelbliche Streifen und Fleckchen, dazwischen grau-weißliche, etwa stecknadelkopfgroße Herdchen. Die Marksubstanz dunkel gerötet. Nierenbecken ohne Veränderungen.

Bei der Beschreibung des mikroskopischen Befundes (vgl. Fig. 4 und 5 auf Taf. I) stütze ich mich auf Schnitte aus verschiedenen Stellen der Nieren, die nach Fixierung teils in FLEMMING'scher Lösung, teils in Sublimat und nach Färbung mit den gebräuchlichen Farbstoffen verschiedener Art gewonnen wurden, hier und da auf Serienschnitte.

Die gröbere Struktur der Rinde ist gänzlich unkenntlich geworden.

Das Verhältnis von Parenchym und Zwischengewebe ist in einer ganz ungewöhnlichen Weise verschoben; auf große Strecken der Rinde hin überwiegt das letztere an Masse (bzw. Raumerfüllung) bedeutend das erstere: In einem faserigen, verhältnismäßig kernarmen Stroma (Fig. 4 ZwG) finden sich spärliche Kanälchenlumina, die teils eng, mit niedrigem, atrophischem oder fettig degeneriertem Epithel, teils ganz enorm dilatiert (Fig. 4 HK) und mit Epithelbesatz von wechselndem Aussehen ausgekleidet sind; namentlich die erweiterten Kanälchen enthalten fast ausnahmslos geronnene Massen, teils homogene Zylinder, teils mehr oder weniger veränderte Konglomerate roter Blutkörperchen, häufig Leukocyten. An vielen großen hyalinen Cylindern, die mit polynukleären Leukocyten besetzt sind, sieht man deutlich Anzeichen von deren verdauender Tätigkeit: Lücken, Spaltungen, Abbröckelungen. Es ist vollkommen unmöglich, irgend eine Identifizierung der verschiedenen Lumina nach ihrer Stellung im Kanälchensystem vorzunehmen. — In der Marksubstanz ist die Verbreiterung des Zwischengewebes ebenfalls deutlich, aber erheblich geringer ausgebildet, als in der Rinde; auch die Parenchymveränderungen sind merklich weniger weit vorgeschritten als dort, so daß die wesentlichen Unterschiede in den Epithelbesätzen der Harnkanälchen wohl kenntlich sind. Die an ihrem (wohlerhaltenen) verhältnismäßig hohen Epithel kenntlichen Sammelröhren enthalten fast ausnahmslos Zylinder von meist homogener Beschaffenheit, die sich mit Eosin intensiver färben, als die häufig mehr lockeren Gerinnungsmassen, die sich in den Schleifenkanälchen finden.

Besondere Erwähnung erfordern noch einzelne kleine Herdchen von nekrotisch-hämorrhagischer Beschaffenheit in der Rinde; neben großen, zu förmlichen Blutklumpen umgewandelten Glomeruli mit spärlichen Kernen finden sich Reste von Harnkanälchen mit mehr oder weniger mangelhafter Kernfärbung und zwischen diesen in dem enorm verbreiterten Zwischengewebe ausgedehnte Hämorrhagien. Derartige Veränderungen sind sehr verbreitet und sind offenbar als die Folgen einer ausgebreiteten Erkrankung der kleinen Arterien anzusehen. Man überzeugt sich nämlich leicht davon, daß die zu derartigen Nekroseherden gehörigen arteriellen Gefäße häufig vollkommen unwegsam geworden sind: Sie sind auffällig plump, offenbar stark dilatiert, dabei durch unregelmäßige flache Ausbuchtungen an einzelnen Stellen verunstaltet; ihre Wände sind entweder kernarm oder ermangeln sogar ganz der färbbaren Kerne, sie zeigen oft eine homogene Beschaffenheit und färben sich dann mit Safranin ebenso intensiv braunrot wie Fibrin. Im Lumen der so veränderten Gefäße sieht man häufig eine gegen die Wand nicht abgrenzbare Masse liegen, die zweifellos als thrombotisch anzusehen ist. Andere Arteriolae afferentes zeigen ein freies Lumen bei normaler Weite, aber auch sie weisen beginnende degenerative Veränderungen auf: Kleinere und größere Fetttröpfchen umgeben die Kerne der muskulären Elemente, zuweilen auch die der übrigens wohlerhaltenen Endothelzellen. — Auch die mittleren Arterien (Arteriolae ascendentes) sind in ähnlicher Weise verändert; die fettige Degeneration der Media ist hier entweder auf die Anhäufung kleiner und großer Fetttropfen in der Umgebung von deren Kernen beschränkt, oder sie erscheint — in FLEMMING-Präparaten — als diffuse Graufärbung einer Partie der Muskularis. Die größeren Arterien sind ganz frei von nachweisbaren Veränderungen.

Die Glomerulusveränderungen sind in diesem Falle ungemein mannigfaltiger Art und nur einer zusammenfassenden Beschreibung zugänglich. Ich erwähne zunächst das Vorkommen zahlreicher Knäuel, die in mehr oder weniger ausgesprochener, oft in ganz exquisiter Weise die Bildung eines

epithelialen „Halbmondes“ (Fig. 5 HM) im Kapselraum zeigen. Das Verhalten ihrer Schlingen ist dabei wechselnd: sehr viele zeigen plumpe, äußerst kernreiche Schlingen (die Kerne von „endothelialem“ Typus) (vgl. Fig. 5 EZ), andere weisen zwischen solchen bereits einzelne auf, die auf geringere oder größere Ausdehnung hin eine homogene Beschaffenheit zeigen, endlich kommen nicht ganz wenige nahezu völlig verödete Glomeruli zur Anschauung. Eine Minderzahl MALPIGHI'scher Körperchen läßt die Epitheldesquamation vermissen, zeigt aber auch plumpe, kernreiche Schlingen. Diese letzteren enthalten — ganz ohne Unterschied bei den Knäueln mit und ohne Desquamation — in der Regel keine oder nur äußerst spärliche rote Blutkörperchen. — Daneben findet sich aber eine immerhin beträchtliche Zahl von Knäueln, deren Schlingen — bei sonst verschiedenem Verhalten — enorm dilatiert und mit roten Blutkörperchen vollgepfropft sind; man findet in diesen im schroffen Gegensatz zu der Mehrzahl der vorher beschriebenen nur spärliche, meist schmale oder platte endotheliale Kerne. Zuweilen vermag man sich leicht von dem Bau dieser Knäuel, in erster Linie also von den Konturen ihrer Schlingen, Rechenschaft abzulegen. Manchmal kann man nur einen etwas welligen aber scharfen Kontur gegen den (freien oder von desquamiertem Epithel erfüllten) Kapselraum feststellen. Endlich zeigen einzelne derartige Glomeruli eine pralle Füllung des ganzen Kapselraumes mit roten Blutkörperchen; die Grenzen der Schlingen sind nicht mehr zu eruieren; in dem Bluterguß findet man in unregelmäßiger Lagerung Kerne von Leukocyten, von endothelialen Zellen; das Ganze wird als MALPIGHI'scher Knäuel nur nach seiner Gestalt und seinen Beziehungen zu den Nachbargebilden (Vas afferens etc.) erkannt. — Sowohl in den blutleeren als auch besonders in den prall mit Blut gefüllten Schlingen finden sich oft polynukleäre Leukocyten; sehr massenhaft sind sie häufig in den Maschen der Netze desquamierter Zellen im Kapselraum.

Von besonderem Interesse ist dieser Fall endlich noch mit Rücksicht auf die Frage nach dem Zustandekommen der Verklebung zwischen Knäueln und Kapsel und speziell nach der Rolle, die abgeschiedenes Fibrin dabei spielt. Weit häufiger als in allen anderen mir zur Verfügung stehenden Fällen findet man im vorliegenden im Kapselraum mancher Glomeruli Fibrinmassen, oft von großer Mächtigkeit. Da, wo gleichzeitig starke Epitheldesquamation vorliegt, könnte man oft geradezu von einem breiten, grobmaschigen Fibrinnetz reden, das in seinen Lücken Epithelzellen enthält. Man findet nun in solchen Verklebungsmassen ganz regelmäßig mehr oder weniger zahlreiche rote Blutkörperchen. Andererseits fehlt das Fibrin fast vollständig oder überhaupt in denjenigen Fällen, wo die Glomerulusschlingen und der Kapselraum kein Blut enthalten. Man gewinnt hier den Eindruck, daß erheblichere Fibrinmengen auf Blutungen zurückzuführen sind; daß dagegen Verklebungen zwischen Knäuel und Kapsel häufiger auch ohne solche — durch nekrotisches Zellmaterial — zustande kommen.

Eine wichtige Rolle spielt bei dem Zustandekommen von Verklebungen zweifellos aber auch eine primäre Veränderung der Schlingen, die dann nachträglich — vorausgesetzt, daß es sich um Schlingen handelt, die der Kapsel anliegen — mit dieser verkleben können, wobei ab-

gestoßenes Zellmaterial auch wieder einige Bedeutung haben mag. Ich betone aber vorwegnehmend ausdrücklich, daß bei diesem Modus der Verschmelzung von Glomerulus und Kapsel die primäre Veränderung der Schlingen außer allem Zweifel ist, da man häufig ausschließlich solche Schlingenabschnitte in der näher zu erörternden Weise verändert sieht, die mit der Kapsel nirgends in Berührung kommen.

Alle bisher in diesem Abschnitt beschriebenen Fälle zeigen das in der Regel als Charakteristikum der „subakuten Glomeruloneptritis" angeführte Phänomen der „Halbmondbildung" in verschiedener Ausbildung und in verschiedenen Stadien.

Ich komme nunmehr zu einigen Fällen, die von den bisher beschriebenen mehr oder weniger stark abweichende Veränderungen der Malpighi'schen Körperchen aufweisen, deren Zugehörigkeit zu dem hier behandelten Krankheitsbilde mir aber trotz mancher Unklarheiten in der Anamnese unzweifelhaft erscheint.

Fall XVIII. S.-Nr. 1240, 1904.

17jähriger junger Mann, der als Kind Masern und (im vierten Lebensjahre) Scharlach durchgemacht hat, später viel an Furunkeln gelitten hat. Etwa 3 Monate vor der Aufnahme in das Krankenhaus (6 Monate ante exitum) zog er sich eine „Erkältung" zu, war bettlägerig für 14 Tage; es stellten sich Rückenschmerzen und Augenlidschwellungen ein; im Harn wurde Albumen nachgewiesen. Etwa 8—14 Tage vor der Aufnahme begann die Harnmenge abzunehmen und leichte Anschwellung der Füße trat auf. Neben dem Bilde einer chronischen Sepsis (Nachweis von Staphylokokken und Streptokokken im Blute intra vitam) bot der Patient die Erscheinungen einer hämorrhagischen Nephritis mit Hydrops. Die Harnmenge war herabgesetzt (durchschnittlich 900 ccm) bei erhöhtem spezifischen Gewicht (um 1023) und ging sub finem noch weiter herab, während das spezifische Gewicht auf 1027 bis 1030 stieg. Im Harn neben Albumen häufig Blut. Sub finem Erbrechen; sonst keine urämischen Erscheinungen.

Beide Nieren stark geschwollen, 15 cm lang, die linke auf dem Durchschnitt 4 cm breit. Die Kapsel glatt ablösbar, die Oberfläche ganz glatt, mit stark gefüllten Venen; ihre Farbe blaß, gelblich-rötlich, unterbrochen von zahlreichen, unregelmäßig gestalteten, bis stecknadelkopfgroßen gelblich-weißlichen Fleckchen, so daß die Niere ein gesprenkeltes Aussehen bekommt. Auf dem Durchschnitt erscheint die Rinde breit, ihre Zeichnung ist verwaschen, ebenso die Grenze zwischen Mark und Rinde. Die Marksubstanz blaßrötlich, gequollen. Auch auf dem Durchschnitt finden sich in der Rinde die erwähnten weißen Fleckchen; sie zeigen in der Grenzschicht eine streifige Form, entsprechend dem Verlaufe der Markstrahlen. Die Glomeruli als große, blasse, stark prominierende Pünktchen erkennbar, hier und da auch dunkelrot.

Bei der frischen Untersuchung (Gefrierschnitte) der Nieren fanden sich enorm große, äußerst kernreiche Glomeruli; die Struktur der Rinde im ganzen wohlerhalten; die Harnkanälchen sind sehr weit; in ihren Epithelien liegen hier und da Fetttröpfchen und kleine Schollen doppeltbrechender fettähnlicher Substanz. Im Zwischengewebe finden sich zahlreiche streifen- und netzförmige, im durchfallenden Lichte dunkel erscheinende Gebilde, die sich im polarisierten Lichte als doppeltbrechend erweisen; die nähere Untersuchung zeigt, daß es

sich um Verbände großer, mit fettähnlicher Substanz beladener Zellen handelt, wie ich sie l. c. beschrieben habe.

An Schnitten, die nach Fixierung in Formollösung und Celloidineinbettung gewonnen werden (vgl. Taf. II Fig. 9), sieht man von den schweren Veränderungen des Zwischengewebes wenig; bei wohlerhaltener gröberer Struktur der Rinde und des Markes erscheint das interstitielle Bindegewebe allenthalben etwas verbreitert, nur an einzelnen Stellen in erheblichem Grade vermehrt und hier bald sehr zellreich (kleinzellige Infiltration), bald zellarm. An solchen Stellen vermehrten Bindegewebes findet man namentlich bei Färbung nach VAN GIESON leicht die Komplexe heller großer Zellen, die im Aussehen sehr an junge Fettzellen erinnern, und die durch ihren Gehalt an fettähnlicher Substanz die gelbliche Sprenkelung des Durchschnittes der Rinde und der Oberfläche der Niere bewirken. In der Marksubstanz findet sich gleichmäßige Verbreiterung des Zwischengewebes von mäßigem Grade. Zu erwähnen sind noch auffallend zahlreiche kleine rundliche und streifenförmige, mit Hämatoxylin dunkel gefärbte Körnchenkonglomerate im interstitiellen Gewebe, die offenbar Kalkablagerungen entsprechen. — Das Epithel der gewundenen Kanälchen I. Ordnung zeigt an den besser erhaltenen Stellen häufig (bei der angegebenen Präparation) wenig Veränderungen: es ist flacher als in der Norm, weist aber häufig den wohlerhaltenen Bürstenbesatz auf; oft sieht man aber mehr oder weniger schwere Veränderungen der Zellen, zuweilen lebhafte Desquamation. Analoges Verhalten zeigen die Epithelien der aufsteigenden Schleifenschenkel. Das Lumen der gewundenen Kanälchen ist fast nirgends frei zu finden; meist enthält es spärlichere oder reichlichere „Eiweißnetze", selten Blut, nur hier und da weiße Blutkörperchen; häufig echte „Zylinder", i. e. eine homogene, das Lumen meist prall ausfüllende Masse. Ob bereits die Kanälchen erster Ordnung solche Zylinder enthalten, ist in diesem Falle nicht sicher zu entscheiden; das Epithel der mit solchen Ausgüssen erfüllten Kanälchen ist meist so stark abgeplattet, daß man ihm nicht mehr ansehen kann, ob es ursprünglich dem „hellen" oder „dunklen" Typus angehört hat. Reichliche Zylinder finden sich auch in den Sammelröhren. Namentlich in den obersten Abschnitten des Kanälchensystems liegen häufig an und in den Zylindern polynukleäre Leukocyten; man beobachtet hier sehr häufig Bilder, die nicht anders als durch eine Andauung der homogenen Zylinder durch die Zellen zu erklären sind, Bilder nämlich, die auf das Lebhafteste an die Resorption von Knochen erinnern: der Zylinder erscheint an den Stellen, wo Leukocyten liegen, wie angenagt.

Die Glomeruli (vgl. Fig. 9 G) zeigen in ihrer weit überwiegenden Mehrzahl eine geradezu enorme Vergrößerung: einige Messungen der Knäuel (mit Ausschluß der Kapseln) ergaben Durchmesser von 340 bis 390 μ. Bei schwacher Vergrößerung erscheinen sie als äußerst kernreiche Kugeln, die meist den Kapselraum entweder ganz oder bis auf einen minimalen Spalt ausfüllen; wo ein solcher Spalt erhalten ist, enthält er übrigens — von einzelnen zelligen Elementen abgesehen — in der Regel keinen nachweisbaren Inhalt, insbesondere keine Gerinnungen. Die BOWMAN'sche Kapsel erscheint meist nur ganz wenig verdickt (vgl. Fig. 9 K), hier und da etwas stärker. Da, wo ein Kapselraum erhalten ist, zeigt das Kapselepithel in der Regel keine Veränderungen. Die Schlingen der Glomeruli sind ungemein breit und weisen deutliche Erscheinungen von gegenseitiger Druckwirkung auf: Die häufig ganz deutlich doppelt konturierten Wände zweier benachbarter Schlingen liegen unmittelbar aneinander an, und die Form dieser wie der benachbarten Schlingen wird durch den verfügbaren Raum bestimmt, der gänzlich ausgefüllt ist. Den Inhalt der

Schlingen bildet ein von länglich-runden Kernen endothelialen Charakters durchsetztes, meist sehr grobes, zuweilen lockeres Netzwerk einer nach VAN GIESON bräunlich gefärbten Substanz, das in einzelnen Schlingen zahlreichere und größere Lücken und Spalten aufweist, in denen zuweilen rote Blutkörperchen nachweisbar sind, in anderen Schlingen aber geradezu zu einer homogenen kernhaltigen bräunlichen Masse verschmilzt, die von der Schlingenwand gar nicht mehr zu trennen ist. An den peripheren Teilen der Schlingen sieht man besonders häufig einen nahezu kontinuierlich unter der Schlingenwand herziehenden kapillarähnlichen Spalt, während das Innere von einer bräunlichen, anscheinend protoplasmatischen Masse eingenommen wird, die bei einer regelmäßigeren Anordnung der Kerne geradezu an eine Riesenzelle erinnern könnte. Noch muß erwähnt werden, daß in einer recht beträchtlichen Zahl von Schlingen nach innen von der stark verdickten bräunlichen Wand eine Anzahl von „endothelialen" Kernen liegen, und weiter nach dem Centrum des Knäuels zu erst ein scharf konturiertes, zuweilen rote Blutkörperchen enthaltendes Lumen sichtbar wird. Polynukleäre Leukocyten finden sich relativ selten in den Glomeruli. Das Epithel der Knäuel ist in der Regel ganz flach, seine Kerne sind schmal, platt, intensiv gefärbt. Spuren von Desquamation zeigt es nur ganz ausnahmsweise. An ganz vereinzelten Glomeruli findet sich gleichzeitig — neben den bisher beschriebenen Veränderungen — eine geringe Knäuelepitheldesquamation, die Bildung eines nur ganz flachen „Halbmondes" im Kapselraum und Auffaserung der Kapsel. — Gänzlich verödete Glomeruli enthält die Niere nach meiner Ansicht nicht; vereinzelte Bilder, die bei oberflächlicher Betrachtung so gedeutet werden könnten, erklären sich mit großer Wahrscheinlichkeit als Tangentialschnitte von MALPIGHI'schen Körperchen, die nur die verdickte BOWMAN'sche Kapsel getroffen haben.

Der angeführte Fall bietet der Deutung einige Schwierigkeiten. Halten wir uns zunächst an die Nierensymptome, so ist nach dem ersten Auftreten von Ödemen die Krankheitsdauer auf etwa 6 Monate zu berechnen. Die Ätiologie ist wie in vielen anderen Fällen nicht ganz klar. Der Patient selbst hat eine vorangegangene Erkältung als Ursache der Erkrankung angesehen. Wir wissen, daß er in jener Zeit an Furunkeln gelitten hat; bei seiner Aufnahme ins Krankenhaus, drei Monate vor seinem Ende, bot er das Bild einer septischen Erkrankung dar. Ich glaube nun der Frage keinen allzu großen Wert beilegen zu sollen, ob die erste Erkrankung der Nieren bereits als Komplikation der septischen Erkrankung anzusehen ist oder nicht. Mit Sicherheit scheint mir aus dem histologischen Befunde hervorzugehen, daß wir es zur Zeit des Todes mit Nierenveränderungen zu tun haben, die sich aus einer typischen akuten Glomerulonephritis entwickelt haben.

Den folgenden Fall erwähne ich trotz sehr mangelhafter Kenntnisse über seine Vorgeschichte deswegen, weil die Glomerulusveränderungen, die hier zur Beobachtung kommen, zum Teil denjenigen des zuletzt angeführten Falles in hohem Maße ähneln, teilweise aber (hinsichtlich der „Halbmondbildung") mit den am Anfang dieses Abschnittes beschriebenen Fällen Übereinstimmung zeigen.

Fall XIX. S.-Nr. 309, 1901.

Von dem 53jährigen Manne ist anamnestisch nur zu erfahren, daß er schon seit mehreren Monaten hydropisch und bettlägerig ist.

Ich beschränke mich auf die kurze Angabe, daß die klinische Diagnose bei seinem Tode auf Nephritis chronica parenchymatosa, Insufficientia cordis gestellt wurde. Bei der Sektion fand sich eine große weiße Niere mit hochgradiger Herzhypertrophie, besonders des linken Ventrikels, allgemeiner Hydrops und chronische und frischere Pleuritis rechts. In den Lungen keine tuberkulösen Herde.

Mikroskopischer Befund: Die gröbere Struktur des Parenchyms ist im ganzen gut erhalten, von einigen kleinen Schrumpfungsherdchen dicht unter der Oberfläche abgesehen. Die Rindenkanälchen sind im allgemeinen ziemlich gleichmäßig dilatiert, nirgends in besonders hohem Grade. Im Lumen zahlreicher Tubuli contorti homogene Zylinder von etwas wechselndem färberischem Verhalten, außerdem hier und da Leukocytenhäufchen und zuweilen desquamierten Epithelzellen. Das Zwischengewebe allenthalben etwas verbreitert, in der Marksubstanz in erheblich höherem Grade als in der Rinde. Die Glomeruli sind mit wenigen Ausnahmen sehr groß und kernreich (einzelne gänzlich verödete homogene Körperchen finden sich in den erwähnten kleinen Schrumpfherden). Sie zeigen sehr plumpe, anscheinend starrwandige Schlingen. Die überwiegende Mehrzahl von ihnen weist einen deutlichen Kapselraum auf, der bei sehr vielen vollkommen frei ist. Die BOWMAN'sche Kapsel an sehr vielen vollkommen dünn, an anderen in mäßigem Grade streifig verdickt, nur an einzelnen deutlich mehrschichtig.

Die Schlingen dieser Knäuel erscheinen wie aneinander abgeplattet, häufig plump keilförmig; der außerordentlich große Kernreichtum, den die meisten von ihnen aufweisen, läßt sich mit Sicherheit auf zahlreiche, im Innern der Schlingen meist mit ihrer Hauptachse parallel zur Schlingenwand angeordnete Kerne von endothelialem Typus zurückführen. Die Wand der Schlingen ist allenthalben mehr oder weniger deutlich verdickt und homogen, nach VAN GIESON bräunlich mit einem Stich ins Orangerote gefärbt, zuweilen ist die Verdickung sehr hochgradig. Von der Innenfläche der verdickten Schlingenwände aus kann man oft ein plumpes Netz oder Balkenwerk gleichartiger bräunlicher Substanz verfolgen, das das Innere der Schlinge einnimmt und die erwähnten Kerne einschließt. Hier und da sieht man in dieser bräunlichen Masse ein scharfrandig begrenztes kleines, kreisrundes Lumen mit anliegendem endothelialem Kern. Nur selten trifft man einmal in einem solchen Lumen ein rotes Blutkörperchen. In manchen dieser Glomeruli mit durchaus wohlerhaltenem Kapselraum geht die beschriebene Veränderung der Schlingen noch weiter: die Grenzen mehrerer benachbarter Schlingen sind undeutlich geworden, die Schlingen selbst in eine ganz homogene bräunliche Masse mit spärlichen eingelagerten Kernen von „endothelialem" Typus verwandelt. Die Grenzen der Schlingen können dabei deutlich durch feine Spalten zwischen ihnen markiert sein. Sie können andererseits aber auch fehlen, so daß man den Eindruck einer Verschmelzung mehrerer Schlingen untereinander bekommt. — Nur eine kleine Minderzahl der MALPIGHI'schen Körperchen, die im übrigen insbesondere hinsichtlich des Verhaltens der Schlingen mit den bisher beschriebenen vollständig übereinstimmen, zeigen nun teils zirkumskripte Verwachsungen einzelner Schlingen mit der in der Umgebung aufgefaserten Kapsel, wobei mehr oder weniger deutlich vermehrte kapselepitheliale Elemente in den Verödungsmassen auftreten, teils ausgedehnte Verschmelzungen ihrer peripheren Schlingenanteile mit der verdickten BOWMAN-

schen Kapsel. Endlich finden sich auch einige Glomeruli, die zwischen den frei daliegenden, unscharf begrenzten Schlingen des Knäuels und zwischen der scharf erkennbaren BOWMAN'schen Kapsel typische halbmondförmige epitheliale Zellmassen aufweisen.

Der nächste Fall, der in seinem histologischen Verhalten sehr weitgehende Ähnlichkeit mit dem vorigen zeigt, ist bedauerlicherweise anamnestisch ebenfalls nicht befriedigend aufzuklären.

Fall XX. S.-Nr. 833, 1903.

39jähriger Mann mit älterer und frischerer Lungentuberkulose stirbt unter den Symptomen chronischer parenchymatöser Nephritis, über deren Dauer etwas Sicheres nicht zu erfahren ist. Bei der Sektion finden sich sehr große Nieren (13,3 : 6 : 5 cm) mit vollkommen glatter, blasser Oberfläche und sehr deutlicher gelber Fleckung der Rindensubstanz.

Die mikroskopische Untersuchung ergibt eine ausgedehnte, herdweise angeordnete fettige Degeneration der Tubuli contorti I. Ordnung und der aufsteigenden Schenkel der Schleifenkanälchen. Äußerst geringe diffuse Verbreiterung des Zwischengewebes der Rinde, hochgradige Verbreiterung des Zwischengewebes der Marksubstanz. Die Glomeruli sind in diesem Falle ganz außerordentlich groß und äußerst kernreich. Sie füllen die Kapselräume mit vereinzelten Ausnahmen prall aus. Die Grenzen der Schlingen sind im allgemeinen schwer festzustellen. Wo es gelingt, Kapillargefäße deutlich zur Anschauung zu bringen, sind sie vollkommen zart und scharf konturiert. Nach innen von ihnen liegen zahlreiche Kerne von endothelialem Typus und meist spärlichere, gelapptkernige Leukocyten. Die BOWMAN'sche Kapsel ist nahezu überall zart. Ihre Kerne zeigen an vielen Stellen eine deutliche Vermehrung, auch ist an manchen Glomeruli eine kleine Anhäufung von epithelialen Zellen in der Gegend des Abgangs des zugehörigen Kanälchens zu erkennen. An einigen, übrigens ganz vereinzelten Exemplaren ist die Epitheldesquamation stärker und es findet sich ein deutlicher, drei bis vier Reihen von Epithelzellen aufweisender und den größten Teil des Umfangs des Knäuels umgreifender „Halbmond."

Ich füge endlich einen weiteren Fall mit ähnlichen Veränderungen der Glomeruli hier an, der sich klinisch besonders durch eine enorme Eiweißausscheidung auszeichnete und histologisch den zuletzt angeführten drei Fällen sehr ähnliche Veränderungen darbietet.

Fall XXI. S.-Nr. 46, 1905.

Ein 13 $^1/_2$ jähriges Mädchen, das bis zum 7. Jahre schon Masern, Scharlach, Keuchhusten, Diphtherie durchgemacht hatte, ist nach Aussage der Mutter ohne vorhergegangenen Rheumatismus oder auffällige Angina erkrankt und bettlägerig. Es sollen sich sehr starke Ödeme am ganzen Körper eingestellt haben. Das Kind geht unter Erscheinungen von Sepsis, Atembeschwerden, von Enteritis im Verlauf von 14 Tagen zugrunde. Im Vordergrunde des Krankheitsbildes stehen die Zeichen schwerer Nierenerkrankung. Die Harnmenge herabgesetzt (600 ccm), das spez. Gewicht 1030—1022, der Eiweißgehalt zwischen 45 und 80 (!) $^0/_{00}$ schwankend. Im Sediment säurefeste Wachszylinder, zeitweise Blut. Tod in Urämie. Bei der Sektion finden sich die Nieren vergrößert, ihre Rinde gequollen, gelblich fleckig, die Glomeruli als blasse Körnchen erkennbar. Mikroskopisch wurden im frischen Präparat zahlreiche kleine fettige Degenerationsherde im Rindenparenchym

und massenhafte Zylinder in den verschiedenen Abschnitten des Kanälchensystems festgestellt. Die Glomeruli sehr groß und kernreich. Die Untersuchung an gehärtetem Material ist in diesem Falle nicht ganz vollständig durchgeführt, da eine Fixation in FLEMMING nicht stattgefunden hatte. An Schnitten nach Fixierung in MÜLLER-Formol und Celloidineinbettung sieht man, daß die Glomeruli durchweg sehr groß und kernreich sind und nur hier und da in einzelnen Schlingen, besonders in den dem Vas afferens zunächst gelegenen, rote Blutkörperchen enthalten. Sie füllen in der Regel den Kapselraum prall aus. Da, wo ein Kapselraum erhalten bleibt, enthält er auffallend reichliche körnige Eiweißmassen.

Leider kann ich gerade diesen letzten Fall nicht mit völliger Sicherheit analysieren, da mir nur einzelne Schnitte zur Verfügung stehen. Er wird deshalb auch zu den Schlüssen aus meinem Beobachtungsmaterial nicht herangezogen werden.

Die übrigen Fälle dieser Gruppe scheinen mir aber ganz besondere Bedeutung für die Beurteilung derjenigen Veränderungen zu besitzen, die sich aus einer akuten Glomerulonephritis entwickeln können. Denn daß die hier beschriebenen Veränderungen der MALPIGHI'schen Körperchen sich aus einer solchen entwickelt haben, das wird man nach der Beschreibung nicht bezweifeln können, so wenig diese Befunde auch z. T. denjenigen ähnlich sehen, die in der Regel bei der sog. subakuten Glomerulonephritis erhoben werden; als typische Befunde dieser Art können wohl die Fälle der ersten Gruppe dieses Abschnittes gelten.

In den typischen Fällen von großer weißer Niere scheinen, wie aus den Beschreibungen hervorgeht, häufig die Veränderungen der Schlingen auf den ersten Blick durchaus unähnlich denjenigen, die im akuten Stadium zur Beobachtung kommen und geradezu charakteristisch für dasselbe sind, andererseits unterscheiden sich die Fälle der letzten Gruppe von denen der ersten Gruppe dieses Abschnittes durch ein starkes Zurücktreten der Epitheldesquamation, während gerade bei ihnen die Veränderungen des Schlingeninhaltes denen des akuten Stadiums sehr viel näher stehen. Hier ist daran zu erinnern, daß die Proliferation und Desquamation des Epithels auch in den frischen Stadien ungemein verschieden hochgradig ist.

Der große Unterschied zwischen den Veränderungen in diesen Fällen bedarf einer kurzen Erläuterung. Daß die Folgezustände, die sich aus einer akuten Glomerulonephritis entwickeln können, ungemein verschieden sind, muß man von vornherein annehmen, wenn man bedenkt, wie verschieden der Ausgang der Erkrankung ist: Abgesehen von dem nach klinischen Beobachtungen häufigsten Ausgang der postskarlatinösen Nephritis in „Heilung", den der pathologische Anatom so gut wie nie zu Gesicht bekommt, ist dem Arzte die Möglichkeit des Übergangs der Erkrankung in ein chronisches Leiden längst bekannt. Diese Verhältnisse werden im zweiten Teile der Arbeit genauer erörtert werden. Hier kommt es mir nur darauf an, die Aufmerksamkeit darauf

zu lenken, daß wir bisher über die verschiedenen möglichen Residuen der akuten Glomerulonephritis eigentlich weiter nichts mit einiger Bestimmtheit wissen, als daß häufig die bekannten Veränderungen der „subakuten Glomerulonephritis", die besonders durch die starke Epitheldesquamation und ihre Folgezustände charakterisiert ist, aus der akuten Glomerulonephritis resultieren können. Gerade in diesem Zusammenhange scheint mir die folgende Beobachtung von Interesse.

Ich verfüge über einen Fall, dem ich besondere Bedeutung deswegen beimesse, weil die morphologischen Veränderungen, die sich hier an den MALPIGHI'schen Knäueln der Nieren fanden, bei oberflächlicher Untersuchung mit der Diagnose einer Glomerulonephritis unvereinbar scheinen, während die klinischen Symptome für eine chronische parenchymatöse Nephritis sprachen, und der makroskopische Befund wie auch die histologischen Veränderungen an Parenchym und Zwischengewebe diejenigen der subakuten Glomerulonephritis waren. Die Deutung des auffälligen Verhaltens wurde nur durch die Untersuchung feiner Schnitte von FLEMMING-Präparaten überhaupt ermöglicht.

Fall XXII. S.-Nr. 546, 1901.

Ein 18jähriger junger Mensch, der angeblich früher keine Infektionskrankheiten durchgemacht hat, im Winter 1900 auf 1901 sich eine Erkältung zuzog und im März mit Mattigkeit, Rückenschmerzen und Oedemen erkrankte, seit 1. April 1901 bettlägerig war, kommt zur Aufnahme am 4. VI. 1901 mit verbreiteten Oedemen. Harnmenge 1090 ccm, spezifisches Gewicht 1015, Exitus am 8. VI. unter urämischen Symptomen und Lungenödem.

Über den makroskopischen Befund der Nieren genügen die folgenden Angaben: Beide Nieren sehr groß, Länge 14 cm, Breite an den Polen 5—6 cm. Die Oberfläche vollkommen glatt, von gelblich-rötlicher Farbe, mit punktförmigen hämorrhagischen Fleckchen, die Rinde auf dem Durchschnitt sehr breit.

Die mikroskopische Untersuchung (s. Taf. II Fig. 10) von Paraffinschnitten nach Fixierung in MÜLLER-Formel ergibt sehr deutliche wohlerhaltene gröbere Struktur des Parenchyms, dessen einzelne Bestandteile nach den charakteristischen Merkmalen der Epithelien deutlich voneinander zu unterscheiden sind. Sämtliche Kanälchen der Rinde weit, in ihrem Lumen allenthalben teils zartere Eiweißnetze, teils — aber selten — homogene Zylinder. Das Zwischengewebe erscheint nicht wesentlich vermehrt. Die Kanälchen der Marksubstanz ebenfalls verhältnismäßig weit und hier und da mit Zylindern und abgestoßenen Epithelien erfüllt. Die Glomeruli sind etwas gegen die Norm vergrößert, zeigen aber deutlich voneinander abgegrenzte, scharf konturierte, zartwandige und stark geschlängelte Schlingen mit einem gegen die Norm überall etwas erhöhten Gehalt an „endothelialen" Kernen (Fig. 10 EZ). In sehr zahlreichen Schlingen finden sich reichliche rote Blutkörperchen. Das Knäuelepithel ist fast durchweg frei von charakteristischen Veränderungen. Insbesondere findet sich nur wenig Epitheldesquamation (s. Fig. 10 DE). Vereinzelte Glomeruli zeigen eine sehr starke Ausdehnung und pralle Blutfüllung sämtlicher Kapillaren.

FLEMMING-Präparate (Celloidin-Schnitte) zeigen zunächst eine einigermaßen diffuse Verbreiterung des Zwischengewebes, die anscheinend ausschließ-

lich auf Quellung beruht. In der Umgebung der spärlichen, länglichen Kerne des Zwischengewebes äußerst zahlreiche, durch Osmium geschwärzte Körnchen. Einzelne Gruppen von gewundenen Kanälchen erster Ordnung und fast alle absteigenden Schleifenschenkel zeigen hochgradige fettige Degeneration mit einer außerordentlich reichlichen Desquamation. Abgesehen von den vorher beschriebenen Veränderungen der Glomeruli, die übrigens in verschiedenen Teilen der beiden Nieren etwas verschieden hohe Grade aufweisen, erkennt man an einer großen Zahl der Glomeruli im Lumen der Schlingen kleinere oder größere, zuweilen recht beträchtliche Häufchen und Konglomerate von durch Osmium geschwärzten Körnchen (Fig. 10 FZ), die hier und da wurstförmig größere Strecken des Kapillarraumes ausfüllen. Angesichts der auffallenden Verschiedenheit der Befunde in diesem Falle von den in anderen ähnlichen erhobenen habe ich eine sehr große Zahl von Stücken aus den verschiedensten Teilen beider Nieren untersucht. Dabei haben sich an zahlreichen Stellen außer den bisher erwähnten zuerst erhobenen Befunden solche ergeben, die den Veränderungen bei der akuten Glomerulonephritis noch erheblich näher standen. Insbesondere finden sich in großen Bezirken der Nieren MALPIGHI'sche Körperchen, die im Innern der stets zart und scharf konturierten Schlingen in ausgesprochenster Weise zahlreiche in eine homogene grob-netzförmig angeordnete Grundsubstanz eingelagerte endotheliale Kerne aufweisen.

Ich halte es nach den mitgeteilten Einzelheiten auch für diesen Fall für erwiesen, daß ursprünglich eine typische „akute Glomerulonephritis" (von mindestens dreimonatlicher Dauer) vorgelegen hat.

So verschieden nun auch die Veränderungen sind, die in den in diesem Abschnitt bisher angeführten Fällen von sogen. „chronischer parenchymatöser" Nephritis gefunden wurden, ich glaube behaupten zu können, daß die Befunde an den Knäueln in allen diesen Fällen geradezu zur Stütze der Ansicht dienen könnten, daß vor verschieden langer Zeit die für die frischen Stadien charakteristischen Prozesse an den Glomeruli abgelaufen sind. Besonders verdient hier die plumpe Gestalt der Schlingen hervorgehoben zu werden, die sich in ähnlicher, aber doch merklich anderer Weise nur noch bei vorgeschrittener Amyloiddegeneration und — selten — bei hochgradiger Schrumpfniere (Arteriosklerose; chronische Bleivergiftung) findet. Der Schlingeninhalt ist von dem der frischen Stadien freilich mehr oder weniger verschieden, doch lassen sich alle Veränderungen der späteren Stadien ohne Schwierigkeiten auf die der frischen zurückführen. Wenn ich somit für alle bisher beschriebenen Fälle, auch diejenigen, in denen die Anamnese einen akuten Beginn des Nierenleidens nicht annehmen läßt, die Entstehung aus einer typischen akuten Glomerulonephritis entweder für sicher bewiesen oder doch für wahrscheinlich halte, so gilt das gleiche nicht für die beiden folgenden Beobachtungen, die einander in vieler Hinsicht ähnlich sind: Es handelt sich um Nierenerkrankungen, die sich bei ulceröser Endokarditis nachweislich schleichend entwickelt haben und die — im Gegensatz zu den ersten Fällen des Abschnittes — klinisch nicht im Vordergrund

des Krankheitsbildes gestanden haben, wie sie denn auch anatomisch im ganzen weniger hochgradige Veränderungen aufweisen als jene.

Fall XXIII. S.-Nr. 511, 1904.

Ein 33jähriger Arbeiter kommt am 10. XII, 1903 mit septischem Fieber zur Aufnahme. Am 28. XII. wird der Urin leicht eiweißhaltig gefunden. Leichte Albuminurie hält während der folgenden Monate an, während gleichzeitig die Erscheinungen einer ulcerösen Endokarditis und chronischen Sepsis bestehen. Im Harn finden sich zunächst vereinzelt, ganz allmählich regelmäßiger, hyaline Zylinder. Bis zum 2. III. schwankt die Harnmenge zwischen 2000 und 3500 ccm. Von da an etwa zwischen 1000 und 2500 bis zum 28. III. Vom 28. III. bis zum 13. IV. sind Harnmengen von 700 bis 1000 ccm verzeichnet. Vom 13. IV. an beträgt sie 500 bis höchstens 1000 ccm. Der Eiweißgehalt des Urins ist durchweg nur gering, in den letzten Wochen des Lebens $^1/_2$ $^0/_{00}$. Im Vordergrunde der Erscheinungen steht hohes septisches Fieber, in dem der Patient am 15. V. 04 stirbt.

Bei der Sektion fanden sich große Nieren mit leicht abziehbarer Kapsel, in deren gelblich-rötlich gefärbter Oberfläche punktförmige hämorrhagische Fleckchen sichtbar waren. Die Zeichnung der Rinde auf dem Durchschnitt ziemlich undeutlich, die Glomeruli als blasse Pünktchen vorspringend.

Mikroskopischer Befund (Taf. 2 Fig. 6 u. 7): Die gröbere Struktur des Parenchyms ist durchaus wohlerhalten, so daß am Paraffinschnitt von Material, das in MÜLLER-Formol fixiert war, nur eine deutliche Dilatation eines großen Teils der Harnkanälchen auffällt (Fig. 6 u. 7 HK). Im Lumen zahlreicher Kanäle finden sich außerdem homogene Zylinder, teils frische oder Reste von älteren Blutungen, endlich hier und da Leukocytenhäufchen (Fig. 6 Lc). Die Blutungen kann man an Serienschnitten regelmäßig bis in den Kapselraum eines meist nicht sehr schwer veränderten MALPIGHI'schen Körperchens zurückverfolgen. Handelt es sich um ältere Blutungen, so findet man zwischen den Resten der roten Blutkörperchen feine Fibrinnetze. Das Zwischengewebe ist im ganzen Organ leicht verbreitert, an einzelnen Stellen in etwas höherem Grade; im ganzen ist es in der Marksubstanz mächtiger als in der Rinde; es ist zum überwiegenden Teil zellarm, nur in der Umgebung von Venen und kleinen Arterien sowie in der Nachbarschaft mancher Glomeruli von Rundzellen infiltriert. Meist reicht die Infiltration nicht über die allernächste Umgebung hinaus.

Das Verhalten der MALPIGHI'schen Knäuel ist in diesem Falle ungemein wechselnd. Neben vereinzelten total verödeten findet man andere Glomeruli, denen man auch bei sorgfältiger Untersuchung kaum Spuren einer überstandenen Erkrankung ansieht. Zwischen beiden Extremen finden sich sehr verschiedenartige Übergänge, deren genauere Beschreibung deshalb notwendig ist, weil es sich im vorliegenden Falle wohl überhaupt nicht um ein späteres Stadium der typischen akuten Glomerulonephritis im oben dargelegten Sinne handelt. Etwa die Hälfte aller MALPIGHI'schen Körperchen ist gegen die Norm gar nicht oder kaum vergrößert und läßt einen deutlichen Kapselraum mit einfacher epithelialer Auskleidung erkennen. Auch an den Schlingen mancher Glomeruli sind bei genauer Beobachtung nur geringfügige Veränderungen wahrzunehmen: die Schlingen sind plumper, breiter und etwas kernreicher als in der Norm; an Stelle der zarten, scharf konturierten Schlingenwände sieht man unbestimmtere Grenzen der Wandungen. Diese selbst scheinen verdickt und hängen mit einem mehr oder weniger deutlichen plumpen, anscheinend protoplasmatischen Netzwerk zusammen, das die Schlingen durchzieht und hier und da dichtere oder lockere Gruppen „endothelialer" Kerne

enthält. Polynukleäre Leukocyten finden sich in durchaus wechselnder Menge, fehlen zuweilen ganz. An diesen Knäueln resp. Schlingen vermißt man meist jede Spur einer Epitheldesquamation; endlich erkennt man hier verhältnismäßig häufig rote Blutkörperchen in kleinen engen kapillären Räumen im Innern der Schlingen. Alle hier beschriebenen Veränderungen sind übrigens an manchen Knäueln in recht hohem Grade ausgebildet; nur in der Mehrzahl der Nierenkörner sind sie erst bei einiger Aufmerksamkeit sicher festzustellen. — Ein sehr großer Teil der Glomeruli zeigt neben diesen weniger auffälligen Veränderungen in mehr oder weniger ausgedehntem Maße eine andere ganz außerordentlich ins Auge springende Abweichung von der Norm: Man sieht hier entweder eine oder mehrere oder alle Schlingen teilweise oder ganz in eine kernarme homogene Maße umgewandelt, zwischen deren einzelnen grobstreifigen oder unregelmäßig bröckeligen Teilen ganz feine Spalten bemerkbar werden (Fig. 6 u. 7 H M). Zuweilen zeigen die Knäuel, die diese Veränderung aufweisen, gleichzeitig auch deutliche Zelldesquamation (Fig. 6 D E), in manchen Fällen auch leichte streifige Kapselverdickung, doch können auch bei ihnen diese Erscheinungen ganz fehlen. Ist eine an der Peripherie des Knäuels gelegene Schlinge vollständig homogenisiert, so pflegt sie in der Regel längs ihres ganzen äußeren Randes mit der deutlich erhaltenen Kapsel zu verkleben bzw. zu verschmelzen (Fig. 7 V). Die homogenen Massen färben sich nach VAN GIESON braun und nehmen mit Eosin einen ziemlich kräftigen roten Ton an (s. Fig. 6 H M); bei Färbung nach der WEIGERT'schen Fibrinmethode nehmen sie nur teilweise eine blaß-bläuliche Färbung an. Es handelt sich offenbar um eine dem Fibrin nahestehende homogene Substanz, die sich aus abgestorbenem Zellmaterial, aus Resten der Kapillarschlingen und aus Bestandteilen des Blutes bildet. Von Wichtigkeit erscheint mir noch, daß man sehr häufig feststellen kann, wie diese homogene Gerinnungsmasse einen Teil einer Schlinge vollständig einnimmt, während deren Rest nur geringfügige Veränderungen zeigt; in der Regel findet sich dann ein ganz allmählicher Übergang (s. Fig. 6 U) der schmaler und blasser werdenden Gerinnungsmasse in ein ebenfalls blaß gefärbtes Netzwerk im Innern des Schlingenrestes. — Über das erste Auftreten der homogenen Substanz geben diejenigen Knäuel Auskunft, die die Veränderungen im geringsten Grade zeigen. Untersucht man solche an Serienschnitten, so findet man, daß die Veränderung an den verschiedensten Teilen des Glomerulus ihren Anfang nehmen kann: oft beginnt sie nahe am Hilus, in den der Eintrittsstelle des Vas afferens seitlich benachbarten Schlingen, oft aber auch in den zentralen Kapillaren, bis zu denen man das nicht auffällig veränderte Vas afferens verfolgen kann; gar nicht selten sieht man aber auch irgend eine periphere Schlinge zuerst in den eigentümlichen homogenen Zustand übergeführt werden, während die dem Hilus näher gelegenen Schlingenteile noch von der Veränderung frei sind. In den allerfrühesten Stadien findet man schollige bräunliche Massen durch breitere Spalten voneinander getrennt, die sich hier und da auch noch gegen die Kapillarwände abgrenzen lassen. Ich glaube nach dem Befunde nicht, daß es sich um eine einfache Thrombose einzelner Schlingenteile handeln kann. Ganz kurz möchte ich noch bemerken, daß vereinzelte Knäuel die Veränderung der Schlingen fast in allen ihren Teilen aufweisen.

Der vorstehende Fall bedarf einer Erörterung in verschiedener Beziehung. Aus dem genau beobachteten klinischen Verlauf ergibt sich, daß das Nierenleiden als Komplikation einer septischen Endokarditis ganz schleichend begonnen hat; wird schon hiernach die Annahme

ganz unwahrscheinlich, daß es sich um eine „akute Glomerulonephritis“ gehandelt habe, so gibt auch die genaue histologische Untersuchung für eine solche Möglichkeit keine Anhaltspunkte. Diese letztere Tatsache kann freilich nur bei der genauen Kenntnis von dem schleichenden Beginn des Leidens Beweiskraft erlangen: denn eine abgelaufene Glomerulonephritis ist histologisch bislang nicht hinreichend charakterisiert.

Pathologisch-anatomisch haben wir eine diffuse hämorrhagische Nephritis mit Beteiligung der Glomeruli und geringer Parenchymdegeneration vor uns. Während die für die typischen Fälle sogen. „subakuter Glomerulonephritis“ so charakteristische Epitheldesquamation (Halbmondbildung) nur sehr wenig ausgesprochen ist, und andererseits auch die Veränderung des Schlingeninnern im ganzen an vielen Knäueln geringfügig ist, weisen zahlreiche Körner einzelne oder mehrere (auf der Basis einer Thrombose? Embolie?) homogenisierte Schlingen, oft in beginnender Verschmelzung mit der Kapsel, auf, und zwar findet sich diese eigenartige Alteration mehr weniger ausgesprochen an allen Malpighi'schen Körperchen.

Es fragt sich vor allem: wie ist dieser eigentümliche Befund an den Knäueln zu deuten? Man könnte an multiple Embolien in die Kapillaren denken, und diese Annahme hätte bei dem Grundleiden (ulceröse Endokarditis) einiges für sich. Ich möchte sie nicht breit erörtern, denn es handelt sich ausschließlich um Feststellung größerer oder geringerer Wahrscheinlichkeit. Ich selbst neige angesichts des ganz diffusen Charakters der Nierenerkrankung mehr zu der Anschauung, daß es sich um eine toxische Schädigung der Knäuelkapillaren handelt, die nur hier und da die beschriebenen Veränderungen schwerster Art, allenthalben leichtere, histologisch weniger auffällige verursacht hat.

Von besonderem Interesse ist die Feststellung, daß die Verschmelzung von Knäuel und Kapsel bei dem hier beschriebenen Prozeß ohne jeden Zweifel mit der Homogenisierung, dem Absterben der Schlingen ihren Anfang nimmt, oder richtiger, auf dieser als ihrer wesentlichen Ursache beruht. Ein bestimmtes Urteil hierüber wird sich nur an der Hand eines größeren Materials gleichartiger Fälle gewinnen lassen. Daß diese sich finden werden, wenn man darauf achtet, glaube ich bestimmt, denn ich selbst habe in geringerem Umfang die gleiche Erscheinung noch bei einem weiteren Fall von chronischer Sepsis (nach puerperaler Infektion) gefunden, ferner verfüge ich über eine sogleich mitzuteilende Beobachtung, die die weitere Entwicklung der Veränderung zeigt, wie sie bei längerer Dauer des Prozesses sich ausbildet. Auch in diesem Falle handelte es sich um eine Nephritis bei ulceröser Endokarditis.

Fall XXIV. S.-Nr. 870, 1903.

Die Anamnese der 24jährigen Patientin ist unklar, doch steht fest, daß bei der Aufnahme am 8. VI. 1903 der Harn eiweißfrei gefunden wurde. Damals bestand bereits die septische Erkrankung. Der Urin wurde erst

eiweißhaltig Ende Juni. Tödlicher Ausgang Ende August. Dauer der Symptome von Seiten der Nieren 2 Monate.

Der Fall ist ungemein kompliziert; er stellt sich wesentlich als eine chronische ulceröse Endokarditis mit Folgezuständen (Embolie in eine Arteria fossae Sylvii und verschiedene andere Arterien) dar. Eine eingehendere klinische und anatomische Beschreibung vermeide ich deshalb.

Der makroskopische Befund der Nieren entspricht dem des vorigen Falles: Vergrößerung des ganzen Organs, fleckige gelblich-rötliche Färbung der Oberfläche mit eingestreuten, punktförmigen Hämorrhagien in der verbreiterten Rinde, Hervortreten der Glomeruli als blasse Pünktchen.

Mikroskopische Untersuchung: (s. Taf. II Fig. 8.) Das Zwischengewebe ist stellenweise sehr erheblich, stellenweise etwas weniger stark verbreitert, jedenfalls aber im ganzen in erheblich höherem Grade vermehrt, als im vorigen Falle (s. Fig. 8 Zw). Die Harnkanälchen sind in den Bezirken höchstgradiger Bindegewebsvermehrung atrophisch, in den übrigen dilatiert. Die erweiterten Kanälchen zeigen besonders häufig, die anderen auch zuweilen fettige Degeneration des Epithels. In den verschiedensten Abschnitten des Kanälchensystems finden sich sehr zahlreiche Zylinder verschiedener Art.

Ungefähr die Hälfte aller Glomeruli, die in einem Schnitt senkrecht zur Oberfläche der Niere im Rindenparenchym zur Anschauung kommen, scheint total verödet. Diese Knäuel zeigen nur noch mehr oder weniger deutlich einen nach VAN GIESON braungefärbten kernarmen zentralen Teil, der den Resten der Schlingen entspricht, und einen bald schärfer, bald weniger scharf dagegen abgesetzten, in seinen äußeren Teilen aber immer intensiv rot gefärbten bindegewebigen Mantel, der offenbar der verdickten Kapsel entspricht. Auf manchen Knäueldurchschnitten zerfällt der zentrale bräunliche Anteil deutlich in einzelne, den Läppchen bzw. Schlingen des zugrunde gegangenen Knäuels entsprechende Abteilungen, zwischen denen breite bindegewebige Faserzüge von der Kapsel aus hindurchziehen. Die Vorstadien dieser Veränderungen sind nun an den übrigen Knäueln leicht zu erkennen und ohne Schwierigkeit mit den Veränderungen des vorigen Falles in Beziehung zu setzen: Man sieht Knäuel mit etwas kernreicheren, aber nicht besonders schwer veränderten Schlingen, die nur an einem Teile ihres Umfanges den allmählichen Übergang einer oder einiger ihrer Schlingen in die an dieser Stelle streifig verdickte, nach VAN GIESON intensiv rot gefärbte Kapsel zeigen. An der Stelle der Verschmelzung sieht man von außen nach innen einen ganz allmählichen Übergang von der intensiv roten Färbung der äußeren Teile der verdickten Kapsel bis zur mattbräunlichen Färbung der inneren Anteile der homogenisierten Schlinge. Zuweilen sieht man nur eine eben beginnende Rotfärbung in den äußersten Teilen der mit der Wand verschmolzenen Schlinge, bald erstreckt sich diese rote Färbung bis weit in den Knäuel hinein. Im letzteren Falle entstehen Bilder, die ganz danach angetan sind, den Eindruck zu erwecken, als habe von der Kapsel aus oder sogar, wenn die letztere stark verdickt oder aufgefasert ist, durch die ursprüngliche Kapsel hindurch eine Bindegewebswucherung in den Glomerulus hinein stattgefunden (s. Fig. 8 W).[1])— Abgesehen von diesen schwer veränderten MALPIGHI'schen Körperchen trifft

---

[1]) Ich möchte nicht versäumen, an dieser Stelle auf eine ganz analoge Beobachtung von HERRINGHAM und THURSFIELD zu verweisen; auf Fig. 3 geben diese Autoren die mikrophotographische Abbildung eines MALPIGHI-schen Knäuels, der die eben beschriebene Veränderung in hohem Grade aufweist.

man in diesem Falle, allerdings nicht gerade häufig, andere, die in exquisiter Weise das Bild der „Halbmondbildung“ mit mehr oder weniger vorgeschrittener bindegewebiger Umwandlung darbieten. Die Schlingen solcher Knäuel zeigen, soweit sie erhalten sind, ein sehr verschiedenes Verhalten. Oft trifft man gerade in diesen Glomeruli zahlreiche bluthaltige Kapillaren. Erwähnen muß ich noch, daß auch in diesem Falle vereinzelte MALPIGHI-sche Knäuel vorhanden sind, an denen man keine Spuren von einer überstandenen akuten Erkrankung findet.

Auch in diesem Falle spricht die größere Wahrscheinlichkeit dafür, daß eine typische akute Glomerulonephritis niemals bestanden hat. Namentlich im Zusammenhang mit der vorigen Beobachtung scheint mir die Feststellung des hier vorliegenden Verödungsprozesses der Glomeruli von Interesse.

Ich werde später zusammenfassend auf die verschiedenen Möglichkeiten, wie die vollständige Verödung MALPIGHI'scher Knäuel auf entzündlicher Basis zustande kommt, näher einzugehen haben und glaube an dieser Stelle dem ausführlich gegebenen Befund keine Erläuterung mehr folgen lassen zu sollen.

Zusammenfassung der Befunde des Abschnittes II.

Die Veränderungen der MALPIGHI'schen Körperchen, die bei den Fällen dieses zweiten Abschnittes zur Beobachtung gekommen sind, sind sehr mannigfaltig. Ihre Deutung wird zudem erheblich erschwert, da auch die klinische Geschichte der Fälle, schon angesichts von deren längerer Dauer, in der Regel nicht ganz einfach zu übersehen ist.

Ein Teil der hier zusammengestellten Fälle geht mit völliger Sicherheit auf eine akut einsetzende, schwere Nierenerkrankung zurück und kann wohl heute ohne Zweifel als Ausgang einer akuten Glomerulonephritis angesehen werden. Bei einem anderen Teil der Fälle ist der Beginn des Leidens dagegen verschleiert, wie das von Alters her für die „chronische parenchymatöse“ Nephritis bekannt war. Unter meinen Fällen gehören zu diesen schleichenden solche, die im Verlaufe chronisch-septischer Prozesse zur Entwicklung gekommen sind. (Fälle XXIII und XXIV.) Diese Fälle unterscheiden sich — abgesehen von dem schleichenden Beginn — auch dadurch von den echten Glomerulonephritiden, daß sie dauernd verhältnismäßig geringere Nierensymptome verursachen. Da sie auch histologisch von den reinen Fällen der verschiedensten Art deutlich unterschieden sind, kann man sie mit vollem Recht als nicht zur Glomerulonephritis im engeren Sinne gehörig bezeichnen. — Die „typischen“ Fälle (im weitesten Sinne) mögen wohl oft anamnestisch unklar sein, auch sie können scheinbar schleichend begonnen haben; dazu ist aber zu bedenken, daß auch frische Glomerulonephritiden vom Anatomen gefunden werden, deren Beginn nach der Anamnese verschleiert war. Es fragt sich, ob die histologische Untersuchung gestattet, alle diese Fälle auf akute Glomerulonephritis zurückzuführen.

Die oft beträchtlichen Unterschiede im Aussehen der Glomeruli im akuten und im sogen. subakuten Stadium dürfen nicht allzusehr ins Gewicht fallen angesichts der Tatsache, daß auch in den ganz sicher gestellten Fällen von „großer weißer Niere“ nach Scarlatina Befunde an den Glomeruli erhoben werden, die von denen des akuten Stadiums im höchsten Maße differieren: die hohen Grade der Epitheldesquamation, wie sie sich im subakuten Stadium finden, sind im akuten Stadium nach allen übereinstimmenden Angaben und auch nach meinen Befunden selten. Die Veränderungen der Schlingen im „subakuten“ Stadium sind gerade bei den Fällen von postskarlatinöser Nephritis, die mir zur Verfügung stehen, ebenfalls von den Befunden des akuten Stadiums sehr verschieden.

Die morphologischen Untersuchungsmethoden gestatten uns heute noch nicht und werden uns vielleicht nie gestatten, in jedem Falle festzustellen, ob eine uns vorgelegte Niere einmal eine akute Glomerulonephritis überstanden hat. Finden wir aber in einer Niere, die die Zeichen schwerer Parenchymdegeneration aufweist, eine Anzahl von Malpighi'schen Knäueln mit charakteristischen Veränderungen, wie wir sie in sicheren Fällen von akuter und subakuter Glomerulonephritis anzutreffen gewohnt sind, so können wir — vorausgesetzt, daß die klinischen Erscheinungen mit dieser Annahme überhaupt in Einklang zu bringen sind — den Schluß ziehen, daß es sich um spätere Stadien einer diffusen akuten Glomerulonephritis handelt, oder daß ein chronisches Nierenleiden entzündlicher Natur mit hervorragender Beteiligung der Glomeruli (etwa wie in den Fällen 23 und 24) vorliegt. Die Tatsache, daß beide Möglichkeiten nicht streng zu scheiden sind, muß zugegeben werden.

Im großen und ganzen ergeben sich, wenn wir die Befunde des Abschnittes überblicken, nach den Veränderungen der Glomeruli, zwei Hauptgruppen von Fällen, deren erste diejenige mit hochgradiger Desquamation von Epithel und anschließender Verödung der Knäuel meist bei weniger auffälliger Veränderung der Schlingen umfaßt, während das Charakteristikum der zweiten Gruppe die starke Ausdehnung der Schlingen und Knäuel und deren Anfüllung mit massenhaften Zellen von „endothelialem“ Typus bildet, indem die Desquamation hier schwach ausgebildet ist oder ganz in den Hintergrund tritt.

Die Fälle der ersten Gruppe sind im Allgemeinen durch hochgradige Veränderung der Struktur des ganzen Parenchyms, herdweise verteilte Degeneration und sekundären Schwund von Kanälchen, sowie durch eine oft ganz enorme, meist ebenfalls unregelmäßige Wucherung des Zwischengewebes ausgezeichnet. Starke Vermehrung des letzteren führt zu Vermehrung der Konsistenz des Organes. Im ganzen haben diese Veränderungen einen mehr stürmischen Charakter als die der zweiten Gruppe, und zwar ganz entsprechend den schweren Schädigungen der

Knäuel, die zur Verödung eines mehr oder weniger großen Teils derselben führen.

Die Fälle der zweiten Gruppe zeigen in allen Einzelheiten weniger stürmische Veränderungen: An den Knäueln kommt es seltener zu völliger Verödung; die Struktur des Parenchyms bleibt mehr oder weniger vollkommen erhalten; die Kanälchen sind dilatiert. Wenn auch degenerative Prozesse an den Kanälchenepithelien in sehr wechselndem Grade ausgebildet sein können, so kommt es selten zum Untergang von Parenchym. Dementsprechend ist auch die Wucherung des Zwischengewebes meist geringfügiger. Damit steht denn auch der makroskopische Befund und die Konsistenz des Organes im Einklang: Die Nieren sind weich, sehr feucht, die Rinde quillt über die Schnittfläche vor.

Von ganz entscheidender Bedeutung scheinen für den Ablauf des Prozesses, wie ich später noch genauer darlegen werde, die Veränderungen der Glomeruli zu sein.

Ich bin weit von der Annahme entfernt, mit diesen wenigen Befunden ein einigermaßen vollständiges Bild von denjenigen Nierenveränderungen gegeben zu haben, die im Verlaufe von Monaten unter dem Bilde der sog. „chronischen parenchymatösen Nephritis“ (mit Hydrops) zum Tode führen und den Befund der Glomerulonephritis bieten. In die beiden ebengenannten Gruppen paßt beispielsweise der unter Nr. XXII von mir aufgeführte Fall gar nicht hinein, und es werden sich gewiß bei weiterer Ausdehnung der Untersuchungen noch mancherlei Modifikationen im histologischen Befunde einschlägiger Fälle finden.

Eine genaue Erörterung derjenigen Veränderungen der Malpighischen Knäuel, die zu ihrer Verödung führen, verschiebe ich bis zur Mitteilung der im dritten Abschnitte zusammengefaßten Befunde.

An dieser Stelle möchte ich nur wiederum, wie am Schlusse des ersten Abschnittes, versuchen, eine Abgrenzung der einschlägigen Fälle gegen benachbarte ähnliche vorzunehmen. Diese Abgrenzung könnte unterbleiben, wenn ohne Ausnahme in allen Fällen, in denen der Kliniker bei mehrmonatlicher Krankheitsdauer die Diagnose auf chronische parenchymatöse Nephritis stellt, einer der hier beschriebenen histologischen Befunde erhoben würde. Es bleibt aber unter meinen Fällen ein einziger übrig, der in dieser Hinsicht eine Ausnahme macht und mir deswegen mitteilungswert erscheint.

Fall XXV. S.-Nr. 1460, 1905.

Die 38jährige Patientin hat fünfmal geboren, drei ihrer Kinder leben. Über frühere Nierenleiden ist nichts bekannt Sie gibt an, im letzten Jahre zeitweise Anschwellungen der Augenlider gehabt zu haben und abgemagert zu sein. Seit Mitte September des Jahres trat öfters Erbrechen, Kopfschmerz, dann Anschwellung der Füße auf. Seit 5 Wochen sollen starke Ödeme bei herabgesetzter Harnsekretion bestehen. Seit den letzten Tagen Frösteln, Husten, Schmerzen in der rechten Brustseite. In den letzten Wochen Durchfälle. Die Patientin kommt am 9. XII. mit sehr starken Ödemen an Rumpf,

Armen und Beinen und mit Ascites zur Aufnahme. Der spärliche, dunkelgefärbte Urin enthält massenhaftes, auch bei dreifacher Verdünnung im Eßbach nicht meßbares Eiweiß, sehr reichliche hyaline, granulierte und wachsartige Zylinder, spärliches Blut, einzelne Nierenepithelien. Sub finem (Exitus am 15. XII.) traten starke Durchfälle auf, außerdem stieg die Harnmenge. Bei der Sektion fanden sich die Nieren von gewöhnlicher Größe mit leicht abstreifbarer Kapsel. In der glatten, gelblich-rötlich gefärbten Oberfläche sind auch bei genauem Suchen keine hämorrhagischen Fleckchen zu entdecken. Auf dem Durchschnitt erscheint die Rinde etwas trübe, nicht verschmälert, zahlreiche Glomeruli sind als rote Pünktchen erkennbar. Das Herz ist im Verhältnis zur Körpergröße eher kleiner, als der Norm entspricht. Aus dem übrigen Befunde ist noch zu erwähnen, daß schwerer allgemeiner Hydrops bestand, und daß sich eine eigentümliche Erkrankung fast des ganzen Verdauungstraktus vom Magen bis in den Dickdarm hinein fand (ausgedehnte Nekrosen der Magen- und Darmschleimhaut; im Magen fand sich ein förmlicher Abguß der Schleimhaut, aus einer fibrinösen Pseudomembran bestehend, frei vor. Mit großer Wahrscheinlichkeit handelte es sich um eine urämische Nekrose).

Bei der frischen Untersuchung der Nieren zeigen sich die Glomeruli durchweg von normalen Größenverhältnissen mit blutgefüllten Schlingen, die anscheinend durchaus zartwandig sind. Die Struktur des Organs ist vollkommen wohlerhalten, die Harnkanälchen, durchweg ziemlich stark dilatiert, enthalten ganz enorme Mengen von homogenen Zylindern verschiedenen optischen Verhaltens. Die Tubuli contorti zeigen zum größten Teil eine mäßig hochgradige Verfettung ihrer Epithelzellen, eine ganz auffallend schwere Verfettung mit reichlicher Desquamation von Zellen findet sich in den spiraligen Teilen der Kanälchen erster Ordnung. Die Untersuchung im polarisierten Licht ergibt, daß die glänzenden Tröpfchen in den Epithelien der gewundenen Kanälchen erster Ordnung einfachbrechend sind, daß dagegen in den spiraligen Kanälchen sehr reichliche Mengen von doppeltbrechender Substanz vorliegen. Die Untersuchung feiner Celloidinschnitte nach FLEMMING-Fixierung ergibt ebenfalls bei dem größten Teil der Glomeruli das Fehlen aller auffälligen schwereren Veränderungen: Die Knäuel sind von gewöhnlicher Größe, ihre Schlingen zart, hier und da etwas kernreicher, aber fast durchweg mit roten Blutkörperchen erfüllt. Nur hier und da findet sich ein MALPIGHIsches Körperchen, das etwas größer ist als die anderen, plumpere und kernreichere Schlingen aufweist. Zuweilen sieht man, besonders in der in das abführende Kanälchen hineinragenden mittelsten Schlinge des Knäuels, größere Mengen von Fett oder fettähnlicher Substanz (Osmiumreduktion). In den Kapselräumen der Glomeruli außerordentlich reichliche Mengen geronnenen Eiweißes. Die Kanälchenlumina sind zum weitaus größten Teil erfüllt von homogenen Zylindern, enthalten dagegen weder Blut noch Leukocyten und nur äußerst spärliche desquamierte Epithelien, namentlich in den unteren Abschnitten der Markkanälchen. Die schwersten Parenchymveränderungen finden sich, ganz entsprechend dem Resultat der frischen Untersuchung, in den absteigenden Schleifenschenkeln, die teils hochgradige tropfige Entmischung der Epithelzellen, teils hochgradige fettige Degeneration, hier und da mit Zelldesquamation, aufweisen. Das Zwischengewebe ist nirgends verbreitert. In der Nähe der fettig degenerierten Partien finden sich hier und da geschwärzte Körnchen an längliche Zwischengewebskerne angelagert.

Der vorstehende Fall bietet der Deutung große Schwierigkeiten. Ich möchte an dieser Stelle der objektiven Beschreibung nur noch

die Bemerkung hinzufügen, daß ich nach den Befunden der Glomeruli es immerhin nicht für ausgeschlossen halte, daß auch diese schwere Nierenerkrankung ursprünglich auf eine Glomerulonephritis acuta zurückgeht. Andererseits bin ich weit davon entfernt, dies mit Bestimmtheit behaupten zu wollen.

Daß eine funktionelle schwere Schädigung der MALPIGHI'schen Knäuel vorgelegen hat, halte ich für sicher, angesichts der mikroskopisch nachweisbaren großen Mengen von Eiweiß in den Kapselräumen, die durchaus dem klinischen Befund exorbitanter Albuminurie entsprechen.

Ferner möchte ich nicht versäumen, darauf aufmerksam zu machen, daß in diesem Falle trotz einjähriger Dauer nichts von herdweisem Zugrundegehen des Parenchyms und Zwischengewebswucherung zu sehen ist, also von den Erscheinungen, die bei der typischen subakuten Glomerulonephritis so sehr im Vordergrunde des ganzen Bildes stehen, daß sie lange Zeit überhaupt für die wesentlichen Veränderungen gegolten haben. Das Fehlen dieser schweren Strukturveränderungen in einer Niere, deren MALPIGHI'sche Körperchen, wenigstens soweit sie für die Blutzirkulation in Betracht kommen, anscheinend nicht verändert sind, ist von größtem Interesse für die Entscheidung der Frage nach der Abhängigkeit der Parenchymveränderungen von denen der Glomeruli.

Ich komme auf diese Frage später bei der Zusammenfassung der morphologischen Befunde ausführlicher zurück. Von besonderem Interesse ist der Fall ferner auch noch deswegen, weil er m. E. mit der PONFICK'schen Auffassung von der Bedeutung der Zylinder für den Untergang der spezifischen Gewebsbestandteile der Niere unvereinbar ist: Trotz der geradezu enormen Massen von Zylindern, die in allen Abschnitten des Kanälchensystems stecken, ist von irgendwelchen herdweisen Atrophien oder von irgendwelchem Untergang von MALPIGHI'schen Knäueln nichts zu finden.

Ganz kurz erwähnen möchte ich endlich noch, daß in diesem Falle jede Spur einer Herzhypertrophie fehlte. Ich beschränke mich aber lediglich auf den Hinweis auf diese Tatsache, da ich die Frage des Zusammenhangs zwischen Nierenerkrankungen und Herzhypertrophie nicht zu erörtern habe.

Unter allen Fällen von Nephritis mit Hydrops, die ich untersucht habe, ist der vorliegende der einzige, den man als ein Beispiel der reinen „parenchymatösen Nephritis" ansprechen könnte. Diese Fälle scheinen selten zu sein, denn WEIGERT hat beispielsweise bei jahrelanger Untersuchung des damals allerdings noch etwas kleineren Leipziger Materials keinen derartigen Fall beobachtet. Auch ich besitze keinen Parallelfall. (Einen ganz ähnlichen Fall scheint aber HEINEKE [Verh. d. Path. Ges. IX p. 108] beobachtet zu haben.) In allen anderen zur Sektion gekommenen Fällen, die klinisch als (schwere) „chronische parenchymatöse Ne-

phritis" imponiert hatten, fanden sich, wie oben beschrieben, gewiß in vieler Hinsicht wechselnde Befunde, die aber immer durch schwere Veränderungen an den MALPIGHI'schen Körperchen in erster Linie charakterisiert sind. (In allen **diesen** Fällen bestand Herzhypertrophie.)

Es scheint mir an dieser Stelle geboten, noch einmal darauf hinzuweisen, wie schwer die Beurteilung chronischer Nierenkrankheiten auf ursprünglich akut entzündlicher Basis dem Pathologen durch die offenbar ganz außerordentlich große Mannigfaltigkeit der Ausgänge der (an sich schon verschieden schweren) akuten Glomerulonephritis gemacht wird. Es ist m. E. ganz klar, daß die „Fälle von chronischer parenchymatöser Nephritis von leichter und mittlerer Intensität ohne Ödeme", die z. B. BUTTERMANN[1]) erwähnt (auch LOEB) bei der pathologisch-anatomischen Bearbeitung des Gegenstandes an Häufigkeit sehr stark gegenüber den schweren (mit Hydrops und Herzhypertrophie verlaufenden) zurücktreten: Sie führen nicht zum Tode und kommen nur dann zur anatomischen Untersuchung, wenn dem Leben durch ein anderes gleichzeitiges Leiden ein Ende gesetzt wird. — Es kommt mir an dieser Stelle nur darauf an, die Aufmerksamkeit auf diese große Lücke in unseren anatomischen Kenntnissen zu lenken.

Den folgenden Fall erwähne ich deshalb nicht in Zusammenhang mit der Beschreibung der typischen Fälle von subakuter Glomerulonephritis, weil ich nicht mit völliger Sicherheit den Nachweis erbringen kann, daß er wirklich dahin gehört. Mit großer Wahrscheinlichkeit glaube ich allerdings annehmen zu dürfen, daß es sich auch hier ursprünglich um eine akute Glomerulonephritis gehandelt hat.

Fall XXVI. S.-Nr. 417, 1906. Obduzent: Herr Dr. RISEL.

Der 32jährige Droschkenkutscher F. G. kommt am 17. III. 06 mit den Zeichen schwerer Nierenerkrankung (ausgebreitete Ödeme, sehr herabgesetzte Harnmenge, hoher Eiweißgehalt) zur Aufnahme. Er gibt an, im Spätsommer 1905 plötzlich ohne irgendwelche vorhergegangene fieberhafte Erkrankung mit Anschwellung des ganzen Leibes erkrankt zu sein. Er gibt auf Befragen weiter noch an, häufig an Mandelentzündung gelitten zu haben. Vor Jahren (genaue Angaben über den Zeitpunkt liegen nicht vor) Exstirpation beider Hoden und Nebenhoden wegen Tuberkulose. Während des etwa 3 Wochen währenden Aufenthaltes im Krankenhause ist die Harnmenge herabgesetzt, etwa 400 ccm; bei einem Eiweißgehalt bis zu 38 $^0/_{00}$. Unter zunehmender Dyspnoë und Herzinsuffizienz bei bedeutender Vergrößerung des Herzens, schließlich unter weiterer Abnahme der Harnmenge und Benommenheit tritt am 11. IV. 06 der Exitus ein.

Die klinische Diagnose lautete auf chronische parenchymatöse Nephritis (große weiße Niere).

Bei der Autopsie fanden sich schwerer allgemeiner Hydrops, fast totale Verkäsung der rechten Niere, Vergrößerung und schwere Veränderung der

[1]) D. Arch. f. klin. Med. Bd. 74.

linken Niere, sehr hochgradige Hypertrophie des linken Ventrikels. Parietalthrombose, Infarkte in verschiedenen Organen und — abgesehen von verschiedenen anderen Komplikationen — beginnende Atherosklerose der Aorta.

Die linke Niere: Sehr stark vergrößert, Länge 14,5 cm, Breite am Hilus 6,5 cm, die fibröse Kapsel etwas fester haftend, die Oberfläche gelblich-rötlich mit einigen kleinen bräunlichen Flecken . . . Am unteren Pol ein größerer, anscheinend ziemlich frischer Infarkt . . . Die Rinde verbreitert, etwas trübe, von gelblich-rötlicher Farbe, von der sich die Glomeruli und die kleinen Gefäße sehr deutlich als rote Pünktchen und Streifchen abheben. Die Rindenzeichnung etwas undeutlich, verwaschen, die Rinde hier und da gelblich fleckig.

Bei der frischen Untersuchung von Abstrichpräparaten der Niere zeigen die Glomeruli mit auffallender Konstanz den folgenden Befund: Sie sind sehr groß, ihre Schlingen zum weitaus größten Teil prall mit roten Blutkörperchen gefüllt und, soweit sich beurteilen läßt, ganz zartwandig. Nahezu in jedem Glomerulus aus einer großen Anzahl von Abstrichen finden sich in einigen Knäuelschlingen, die dem Anschein nach dem Hilus gegenüber liegen, dicke Massen einer stark lichtbrechenden Substanz, während an diesen Schlingen die Abgrenzung der Wand nicht gelingt. Die Untersuchung mit dem Polarisationsmikroskop ergibt, daß die fettartigen Massen im Innern dieser Kapillaren ausnahmslos doppeltbrechend sind. — An frischen Schnitten wird außerdem verbreitete fettige Degeneration von Rindenparenchym mit unregelmäßiger herdförmiger Anordnung und ebenfalls unregelmäßig verteilte Vermehrung und zellige Infiltration des Zwischengewebes festgestellt.

An Schnitten, die nach Fixierung in FLEMMING'scher Lösung gewonnen werden, zeigen sich die Glomeruli in der überwiegenden Mehrzahl ganz erheblich vergrößert, bei sehr deutlicher Vermehrung ihrer „endothelialen" Kerne. Die Schlingen sind dabei größtenteils zartwandig, die Schlingenwände deutlich doppelt konturiert, im Lumen finden sich zahlreiche rote Blutkörperchen. Hier und da ist das Epithel in mehr oder weniger starker Desquamation begriffen. Dem frischen Befunde entsprechend, konstatiert man an Serienschnitten nahezu in allen Glomeruli, daß die dem Hilus gegenüberliegenden, in das abführende Kanälchen hineinragenden Schlingen, die meist etwas plumper gestaltet sind als die übrigen, prall erfüllt sind von schwarzen und grauen, zu kleineren und größeren Klumpen konfluierenden, runden und unregelmäßiger gestalteten Klümpchen. Die Kapillarwand läßt sich in der Regel wenigstens stellenweise noch deutlich feststellen. Nach außen von derselben finden sich deutlich vermehrte epitheliale Kerne. Gar nicht selten findet sich die gleiche schwere Veränderung auch an anderen Kapillaren eines Knäuels. Kleinere Häufchen von mit Osmium geschwärzter Substanz finden sich in den verschiedensten Kapillarschlingen sehr häufig. Verhältnismäßig selten trifft man MALPIGHI'sche Knäuel in vorgeschrittener Schrumpfung an. Häufiger andere, die sich von den zuerst beschriebenen durch geringeren Kernreichtum der Schlingen und durch ganz exzessive Füllung derselben mit roten Blutkörperchen unterscheiden. An Schnitten, die nach Fixierung in MÜLLER'scher Flüssigkeit mit Formolzusatz gewonnen worden sind, sind die Veränderungen der Glomeruli ebenfalls sehr gut zu verfolgen. Da, wo — dem Vorhandensein fettähnlicher Substanzen entsprechend — in FLEMMING-Schnitten schwärzliche Massen gefunden werden, zeigen die Kapillaren ausschließlich breite Lumina, in denen in unregelmäßiger Verteilung feine homogene, schwachgefärbte Netze breite Lücken und Spalten abteilen. Zu erwähnen ist noch, daß das Kapselepithel meist keine nachweisbaren Ver-

änderungen zeigt, daß aber hier und da einzelne oder mehrere Verwachsungen zwischen Knäuel und Kapsel vorliegen. Zuweilen ist an den mit der Kapsel verlöteten Schlingen keine besonders schwere Veränderung nachzuweisen, zuweilen zeigen diese Schlingen homogene Beschaffenheit an zirkumskripter Stelle. An den verhältnismäßig spärlichen Glomeruli, die höhere Grade der Verschmelzung mit der Kapsel zeigen, findet sich starke streifige Verdickung der letzteren und ausgedehnte Verwachsung mit Einstrahlung von Kapselfasern in die kernreichen Glomerulusschlingen. Besonders auffallend ist an einer großen Anzahl von Knäueln das Verhalten der Arteriola afferens, die bald mehr, bald weniger ausgesprochene Vermehrung ihrer endothelialen Kerne aufweist. Verschluß des Lumens durch die Kernwucherung oder durch Thromben habe ich aber nirgends feststellen können.

Die gröbere Struktur des Parenchyms ist im allgemeinen einigermaßen erhalten, die Kanälchen der Rinde, mehr oder weniger hochgradig dilatiert und herdweise in hohem Grade fettig degeneriert, enthalten im ganzen nicht sehr reichliche homogene Zylinder. Hier und da finden sich einzelne, enorm dilatierte, mit sehr großen homogenen Zylindern erfüllte Kanälchen. Das Zwischengewebe in unregelmäßiger Weise verbreitert, an einzelnen Stellen in sehr hohem Grade, meist nur wenig. Im Bereiche der fettig degenerativen Veränderungen am Parenchym findet sich lebhafte Aufnahme von Fett bzw. fettähnlicher Substanz in das Zwischengewebe. Die Marksubstanz zeigt im ganzen nicht sehr hochgradige Veränderungen, auch keine beträchtliche Vermehrung des Zwischengewebes. Die breiten Schenkel der HENLE'schen Schleifen sind in großer Ausdehnung fettig degeneriert. Zu erwähnen sind endlich in diesem Falle noch reichliche Zeichen von regenerativer Wucherung von Harnkanälchenepithelien.

Ich glaube, wenn man den klinischen Verlauf und das pathologisch-histologische Bild des beschriebenen Falles ohne Voreingenommenheit prüft, so wird man mit überwiegender Wahrscheinlichkeit zu der Annahme kommen, daß es sich um eine (ursprünglich akute) Glomerulonephritis von mehrmonatlicher Dauer handelt, die eine (infolge des Ausfalles der anderen Niere durch tuberkulöse Verkäsung hypertrophisch gewordene?) Niere befallen hat. Der hier erhobene histologische Befund unterscheidet sich von den im letzten Abschnitt wiedergegebenen, für die chronische parenchymatöse Nephritis typischen, nur quantitativ insofern, als in keinem der dort beschriebenen Fälle, in denen der Tod durch die Nierenerkrankung herbeigeführt war, so viele Glomeruli verhältnismäßig geringe Veränderungen und starke Blutfüllung ihrer Schlingen aufgewiesen haben, als in dem komplizierten letzten Fall. Hierzu ist zunächst aber zu bemerken, daß die gesamte Arbeit der Harnbereitung angesichts der Zerstörung der rechten Niere der linken zufiel, so daß also angenommen werden muß, daß geringere funktionelle Störungen zur Insuffizienz des Organes führen konnten. Besondere Bedeutung scheint mir aber der Tatsache beigemessen werden zu müssen, daß eine sehr große Zahl von MALPIGHI'schen Knäueln — auch abgesehen von der Vergrößerung und dem Kernreichtum der Schlingen — schwere Veränderungen einzelner Knäuelschlingen, insbesondere Auftreten beträchtlicher Massen von fett-

ähnlicher Substanz in den Schlingen an der Spitze des Glomerulus aufweisen, Veränderungen, die auch bei kurzer Dauer von akuter Glomerulonephritis und in einzelnen typischen Fällen von protrahiertem Verlauf nachweisbar waren.

Kurz erwähnen will ich schließlich noch, daß auch in diesem Falle, entsprechend der Durchgängigkeit der Glomeruluskapillaren, ein ausgedehnter Untergang von Parenchym mit hochgradiger Zwischengewebsvermehrung noch nicht nachweisbar ist, so daß also auch in diesem Falle wieder ein gewisser Parallelismus zwischen der Schwere der Glomerulusveränderungen und den eigentlich destruktiven Prozessen am Parenchym zu konstatieren ist.

Ätiologisch ist der Fall unklar. An eine tuberkulöse Basis der Veränderungen in der linken Niere zu denken liegt kein Anhaltspunkt vor.

Als wesentliches Resultat des Abschnittes betrachte ich die Feststellung, daß die „chronische Nephritis mit Hydrops" (nach Fr. Müller) sich in allen Fällen — mit verschwindend seltenen Ausnahmen — als eine echte „Glomerulonephritis" heraustellt.

3. Fälle von Glomerulonephritis mit jahrelanger Krankheitsdauer.

In den beiden ersten Abschnitten dieser Arbeit ist der Nachweis erbracht worden, daß die „akute parenchymatöse Nephritis" der Kliniker in der weit überwiegenden Mehrzahl der Fälle pathologisch-histologisch das Bild der akuten Glomerulonephritis darbietet, und daß der „chronischen parenchymatösen" Nephritis der Kliniker die unter dem Namen der „subakuten Glomerulonephritis" zusammengefaßten Veränderungen entsprechen. Die Vermutung liegt nahe, daß die „sekundäre Schrumpfniere", die sich nach den übereinstimmenden Angaben der klinischen Beobachter der letzten Jahrzehnte aus der chronischen parenchymatösen Nephritis entwickeln kann, histologisch immer als chronische Glomerulonephritis zu erkennen ist.

Der Kliniker kann in der Regel die Diagnose auf „sekundäre Schrumpfniere" nur bei Kenntnis der Vorgeschichte des Patienten stellen (Senator). Infolgedessen sind Fälle dieser Art, die von Anfang bis zu Ende in einwandsfreier Weise beobachtet worden sind, heute noch geradezu als Seltenheiten zu bezeichnen — zum mindesten in der Literatur. Ich erwähne hier einen Fall von von Leyden (sekundäre Schrumpfniere 3 Jahre nach postskarlatinöser Nephritis), ferner einen allerdings nicht ganz so klaren, aber wegen der Dauer der Erkrankung interessanten Fall von Aufrecht (sekundäre blaße Schrumpfniere bei einer 20 Jahre dauernden Nephritis im Anschluß an Skarlatina), endlich die Mitteilung von Held, dessen Fall anamnestisch nicht ganz klar ist. Besonders

möchte ich aber auf den einzigartigen Fall von Dixon Mann hinweisen, der deshalb von ganz besonderem Interesse ist, weil der Autor selbst vom Jahre 1866 bis zum Jahre 1894 ihn verfolgt hat: ein vierzehnjähriges Mädchen erkrankte 1867 an Skarlatina und anschließender typischer „akuter parenchymatöser" Nephritis. Die Nierenerkrankung heilte scheinbar vollständig aus, doch blieb während der ganzen Lebensdauer des Individuums der Harn, der jährlich mehrmals untersucht wurde, eiweißhaltig. In den 7 oder 8 Jahren, die der akuten Erkrankung folgten, traten mehrfach wieder Erscheinungen von Nephritis auf: der Harn wurde spärlich, trübe und dunkler oder rot gefärbt. Bei einigen dieser Anfälle traten erhebliche Ödeme auf. Etwa vom Jahre 1880 an stieg die Harnmenge, während gleichzeitig der Harn heller wurde. Im Jahre 1894 trat dann unter den Erscheinungen völliger Niereninsuffizienz und schließlich unter urämischen Symptomen der Tod ein. Bei der Autopsie fand sich eine kleine rote Schrumpfniere. Die Kapsel war nicht ohne Substanzverlust abstreifbar, die Oberfläche rot, fein höckerig. Der kurze mikroskopische Befund scheint mit den von mir später für ähnliche Fälle mitzuteilenden Beobachtungen durchaus übereinzustimmen: die Malpighi'schen Körperchen und die Bowman'sche Kapsel waren fast ausnahmslos in fibröser Umwandlung. Diejenigen, die erhalten geblieben waren, waren in einem Zustand von „fibro-hyaline degeneration". Nur wenige Malpighi'sche Körperchen machten den Eindruck einer gewissen Funktionsfähigkeit. Die Rindenkanälchen waren stark dilatiert, das Zwischengewebe erheblich verbreitert, die kleinen Arterien zeigten Veränderungen, hauptsächlich Verdickungen der Intima.

Ich komme damit zu den pathologischen Befunden, die bei der sogen. „sekundären Schrumpfniere" erhoben wurden und halte mich hier zunächst an die vorgeschrittensten Fälle. Für diese ist, wie u. a. Aufrecht und Senator betonen, bei der Autopsie der Befund einer „kleinen weißen Niere" der häufigste. Ich möchte aber schon hier darauf aufmerksam machen, daß z. B. gerade der klassische Fall von Dixon Mann bei der Autopsie den Befund einer kleinen roten Schrumpfniere ergab. Kurze Angaben über die histologischen Veränderungen finden sich sowohl in den bisher zitierten Publikationen als auch in den verschiedenen Lehrbüchern der pathologischen Histologie. Besonders eingehend beschreibt die, wie ich noch darlegen werde, für die typischen Fälle dieser Art charakteristischen Glomerulusveränderungen Ziegler bei Besprechung der „indurierten Schrumpfniere". Einzelne Angaben über die histologischen Veränderungen finden sich schon bei Langhans. Beschreibungen der sogleich darzulegenden Glomerulusveränderungen finden sich endlich in der sehr reichlichen, rein pathologisch-histologischen Literatur zerstreut in großer Zahl, doch ist es unmöglich, bei dem mehr oder weniger vollständigen Mangel von Angaben über den klinischen Verlauf und über die genaueren histologischen Details des

ganzen Organes alle diese letztgenannten Publikationen richtig zu werten.

Erwähnen muß ich nur noch den anamnestisch nicht ganz klaren, anatomisch aber sehr interessanten Fall, der in der Dissertation von SOPHIE RENARD beschrieben ist, und der von der Verfasserin als „anatomischer Beweis für die Lehre von der sekundären Schrumpfniere" angesehen wird. Hier fand sich die eine Niere „im Zustande entzündlicher Schwellung mit beginnender Schrumfung", die andere stellte eine „exquisite Schrumpfniere mit zwei zurückgebliebenen parenchymatös entarteten Resten" dar.

Aus allen in der Literatur niedergelegten Mitteilungen geht hervor, daß man sichergestellte Fälle einschlägiger Art für sehr selten hält. Ich glaube, man hat die Seltenheit des Befundes überschätzt; wenigstens habe ich im Laufe weniger Jahre, ohne daß ich behaupten wollte, alle Fälle des hiesigen Materials gesammelt zu haben, eine ganze Reihe von sicheren entzündlichen (i. e. „sekundären") Schrumpfnieren untersuchen können.

Ich beginne mit einem klinisch genau beobachteten Falle.

Fall XXVII. S.-Nr. 623, 1902.

Der bei dem Tode 15 Jahre alte Knabe erkrankte in seinem 11. Lebensjahre (1898) an akuter hämorrhagischer Nephritis im Anschluß an eine Erkältung, von der es nicht ganz feststeht, ob sie mit Angina einhergegangen ist.

Seit dem Rückgang der ersten Erscheinungen von Nephritis ist er dauernd kränklich und oft bettlägerig krank gewesen.

Im letzten Lebensjahre ist die Harnmenge dauernd ziemlich beträchtlich, der Eiweißgehalt des Harns beträgt 6—7—8 $^0/_{00}$. Seit Weihnachten 1901 vollständige Erblindung. Der Tod tritt unter hydropischen Erscheinungen im Juni 1902 ein. Die Dauer des Nierenleidens beträgt also $4^1/_2$ Jahre.

Bei der Autopsie (Herr Dr. RISEL) fanden sich schwere Nierenveränderungen, Herzhypertrophie, Retinitis albuminurica, allgemeiner Hydrops, außerdem chronische Pericarditis und chronische Pleuritis.

Die Nieren beide deutlich geschrumpft, die linke ca. 8,5 cm lang, am Hilus 4 cm breit. Die Kapsel etwas fester haftend. Die Oberfläche stark höckerig, von fleckiger, vorwiegend gelblich-weißer Färbung, von der sich kleine intensiver gelb gefärbte Fleckchen und die dunkelroten Verzweigungen der Gefäße deutlich abheben. Auf dem Durchschnitt erscheint die Rinde verschmälert, die Glomeruli sind auf der Schnittfläche zum Teil als helle, grau-weißliche, vorspringende Pünktchen zu erkennen; daneben fallen einzelne besonders intensiv gelbliche Fleckchen auf. Die Konsistenz der Rinde ist fest. Die Marksubstanz ohne erhebliche Veränderungen. Die Nierenkelche und das Nierenbecken sind vollständig ausgestopft mit dicken breiartigen graugelbliche Massen von Konkretionen harnsaurer Salze.

Mikroskopischer Befund der Nieren: (Vgl. Taf. II Fig. 11 und 12.) Im allgemeinen fällt zuerst ein ganz ungewöhnlich starkes Überwiegen des interstitiellen Gewebes über die Parenchymbestandteile in der ganzen Niere auf (vgl. Fig. 11 Zw). Das Mißverhältnis zwischen beiden ist in der Marksubstanz ganz besonders in die Augen springend. Hier finden sich nur spärliche weite Tubuli vom Typus der Sammelröhren durch

breite, meist zellreiche Bindegewebszüge getrennt; dazwischen trifft man kleine epitheliale Schläuche von etwas unregelmäßiger Anordnung mit sehr niedrigem Epithel, in ihrem ganzen Anblick an kleinste Gallengänge erinnernd. Diese letzteren lassen ein Lumen gewöhnlich nicht erkennen; die ersteren haben ein weites Lumen, in dem sich nicht selten, aber auch nicht sehr häufig, homogene Zylinder, oder auch rote Blutkörperchenkonglomerate finden. In der Rinde wechseln ausgedehnte Partien mehr oder weniger zellreichen Bindegewebes, das kaum erkennbare Reste von Parenchym enthält, mit kleineren inselartig verstreuten Bezirken stark erweiterter gewundener Kanälchen mit meist hochgradig verfettetem Epithel ab. Unmittelbar unter der Kapsel ist dieser Wechsel im Aussehen besonders deutlich. Mit den „Inseln" gewundener Kanälchen stehen die wenigen durch die Grenzschicht durchtretenden aufsteigenden Schleifenschenkel in Beziehung. Auch deren Epithel ist meist hochgradig verfettet. Im übrigen ist eine Identifizierung der erhaltenen Kanälchen hinsichtlich ihrer Zugehörigkeit zu bestimmten Abschnitten des Kanälchensystems nicht möglich. — Die Glomeruli weisen in ihrer überwiegenden Mehrzahl auffällig gleichmäßige Veränderungen auf: Sie sind beträchtlich vergrößert (Durchmesser von 280—320 μ und mehr) und zeigen sämtlich mehr oder weniger ausgesprochene streifige Verdickung ihrer Kapseln (vgl. Fig. 11 und 12 K); die Schlingen sind so breit wie in Fällen von akuter Glomerulonephritis, aber durchaus plump, ohne feinere Gestaltung der Oberfläche bzw. der Ränder, und bestehen — von ganz schmalen, zuweilen einzelne rote Blutkörperchen enthaltenden Spalträumen dicht am peripheren Rande abgesehen — aus ganz homogenen, bei Safraninfärbung matt gelblich bis braunrötlich, mit Eosin gleichmäßig und intensiv rötlich gefärbten Massen vom Aussehen von Hyalin, in denen sich zahlreiche Kerne von länglichrunder Form und mäßigem Chromatingehalt eingelagert finden. Allgemeine Aussagen über die Anordnung dieser Kerne lassen sich nicht machen; sie entbehrt aber immerhin nicht einer gewissen Regelmäßigkeit; insbesondere verläuft die Längsachse der meisten derartigen Kerne in der Regel annähernd parallel dem äußeren Kontur der Schlinge. Die homogenen (hyalinen) Massen nehmen vorwiegend die inneren Teile der verbreiterten Schlingen ein, während an vielen Schlingen auf kleinere oder größere Strecken hin die äußere Wand fast von der gleichen Zartheit ist, wie an normalen Glomerulis. An sehr zahlreichen Knäueln ist aber auch an diesen äußeren Teilen der Schlingenwand eine mehr oder weniger hochgradige Verdickung und homogene Beschaffenheit wahrnehmbar; die breite, gleichmäßig hyaline Masse, die die Kapillarwand ersetzt, geht dann ganz kontinuierlich in die gleichartigen Massen im Innern der Schlingen über, von denen sie in keiner Weise zu trennen ist. — Hier und da findet man den Schlingen aufsitzende Epithelzellen (Fig. 12 GE), die meist nicht vergrößert, oft umgekehrt auffallend schmal sind; das Kapselepithel pflegt keine stärkere Vermehrung seiner Kerne zu zeigen. Verhältnismäßig häufig findet man diese großen Knäuel an einer oder mehreren Stellen der Schnittfläche mit der Kapsel „verschmolzen"; in der Regel ist die Verschmelzungsstelle (Fig. 12 V) selbst kernarm: sowohl die Glomerulusschlinge als auch die benachbarte Partie der Kapsel enthalten wenig Kerne; aber auch solche epithelialer Natur pflegen hier nicht mehr nachweisbar zu sein, wohl aber in dem benachbarten spaltförmigen Kapselraum, wo meist in der nächsten Nähe eine deutliche Vermehrung der Epithelien der Kapsel statt hat (Fig. 12 KE). — An manchen Knäueln sind solche Verwachsungen in großer Zahl und großer Ausdehnung vorhanden. Seltener findet man MALPIGHI'sche Körperchen, die an der ganzen einen Hälfte ihres Umfangs eine derartige Verlötung mit der

Kapsel zeigen; an solchen ist die Kernarmut der Verlötungsstelle besonders deutlich, ebenso auch der ganz allmähliche Übergang der Substanz der Kapsel in die hyalinen Massen der Schlingen. — Diese letzteren Glomeruli zeigen den Modus der Verödung, die man in voller Ausbildung besonders an zahlreichen Knäueln der Grenzschicht sieht; das letzte Stadium wird dargestellt durch kernarme homogene Kugeln, in denen man in der Regel noch einen helleren, etwas streifigen peripheren Teil, der der Kapsel entstammt, von einem mehr homogenen, stärker tingiblen inneren Teil, dem letzten Rest der Kapillaren, unterscheiden kann.

Die größeren Arterien sind stark geschlängelt, zeigen aber keine erhebliche Verdickung der Wand oder einer einzelnen Wandschicht. Von den kleinen weist die Mehrzahl ebenfalls keinerlei Veränderungen auf; insbesondere ist bei diesen die Intima in der Regel nicht verdickt. Hier und da findet man fettige Degeneration der Media, und zwar teils Fetttröpfchenanhäufung in der Umgebung von deren Kernen, teils eine diffuse fettige Entartung des Muskelringes; sehr selten sieht man eine zu einem obliterierten Knäuel führende kleine Arteria afferens, deren Lumen durch eine homogene Masse verschlossen ist, die der in den Schlingen angetroffenen färberisch gleiches Verhalten zeigt.

Ich glaube, es unterliegt keinem Zweifel, daß der vorstehende Fall den Ausgang einer akuten Glomerulonephritis mit jahrelanger Krankheitsdauer darstellt. Etwas unsicherer erscheint — anamnestisch — der folgende Fall, den ich aber immerhin für wesensgleich mit dem letzten ansehe.

Fall XXVIII. S.-Nr. 1214, 1902.

Der 30jährige H. L. kam vor 3 Jahren (am 16. II. 1899) zum ersten Male zur Aufnahme in die Medizinische Klinik wegen krupöser Pneumonie. Über ein Nierenleiden, das etwa vorher schon bestanden hätte, ist nichts bekannt. Während die Lungenentzündung am 17./18. XI. mit kritischem Abfall der Temperatur in Heilung überging, traten Erscheinungen seitens der Nieren auf. Schon bei der Aufnahme war ein Eiweißgehalt des Harns von $^1/_2$ ‰ gefunden worden; Zylinder fehlten. Am 25. XI. immer noch Spuren von Albumen, keine Zylinder. Am 28. XI. leichtes Knöchelödem, einzelne hyaline Zylinder, Blut im Harn. Der Urinbefund bleibt unverändert (2—3 ‰ Eiweiß) bis zum 6. XII., an welchem Tage der Patient auf seinen Wunsch entlassen wird.

Ein halbes Jahr später kam der Patient von neuem in das Krankenhaus wegen Kopfschmerzen, Erbrechen, Mattigkeit u. s. f.

Er blieb wiederum auf eigenen Wunsch nur 8 Tage in der Behandlung. Während dieser Zeit war die Harnmenge durchschnittlich gegen 2000 ccm bei einem spezifischen Gewicht von 1010—1012, einem Eiweißgehalt von $3^1/_2$—5 ‰. Im Sediment: außerordentlich zahlreiche Leukocyten, zahlreiche fein- und grobgranulierte Zylinder, Fettzylinder, hyaline Zylinder; rote Blutkörperchen; Fettkörnchenzellen; Epithelien.

Nach der Entlassung stellten sich nach seinen Angaben zuweilen wieder Ödeme ein; im Juli 1902 machte er eine „Lungenentzündung" durch, über deren Wesen nichts bekannt ist; im Anschluß hieran traten starke Ödeme auf, Atembeschwerden veranlaßten den L., zum dritten Male am 27. VIII. 1902 das Krankenhaus aufzusuchen. Bei der Aufnahme wurde rechtsseitige Retinitis albuminurica festgestellt. Harnmenge (27. VIII. bis 25. IX.)

durchschnittlich etwa 1900 ccm bei einem spezifischen Gewicht von 1008 bis 1011, einem Eiweißgehalt von $1^1/_2$ bis $3^1/_2$ $^0/_{00}$. Im Harn fanden sich zahlreiche homogene wachsartige Zylinder, vielfach bedeckt mit kristallinischen Niederschlägen, seltener rote und weiße Blutkörperchen und Nierenepithelien.

Bei der Autopsie fanden sich die Nieren geschrumpft (Länge 9,5 cm, Breite 4,5 cm, Dicke bis 3,5 cm), mit schwer ablösbarer Kapsel, blasser Oberfläche; die Rinde deutlich verschmälert; die Glomeruli als blasse Körnchen deutlich sichtbar. Starke Herzhypertrophie.

Der mikroskopische Befund (Taf. II Fig. 13 und 14) erinnert lebhaft an denjenigen des vorigen Falles. Die Beschreibung von Parenchym und Zwischengewebe kann dahin zusammengefaßt werden, daß in der letzten Niere der Untergang der Kanälchen in Mark und Rinde weniger vorgeschritten ist als in Fall XXVII; die Verbreiterung des Zwischengewebes ist dementsprechend auch etwas geringer. Im übrigen könnte der Befund des vorigen Falles nahezu wörtlich für den vorliegenden wiederholt werden. Bei schwacher Vergrößerung ist die Ähnlichkeit deshalb noch besonders frappant, weil auch die Glomeruli nach ihrer Gruppierung, Gestalt, Größe und dem allgemeinen Eindruck von Schlingen und Kapsel ein ganz übereinstimmendes Aussehen zeigen, wie diejenigen in Fall XXVII. Auch hier finden sich neben ungewöhnlich großen MALPIGHI'schen Knäueln mit plumpen Schlingen (Fig. 13 S), deutlichem Kapselraum, streifiger Kapselverdickung (vgl. Fig. 13 K), alle Übergänge bis zu ganz homogenen, kernarmen Kugeln mit deutlich streifiger äußerer (Kapsel-) Schicht; die letzteren finden sich ganz vorwiegend häufig in der Grenzschicht, die ersteren in den äußeren Partien der Rindensubstanz.

Diese großen Glomeruli zeigen teilweise auch bei genauer Untersuchung mit starken Systemen ein ganz analoges Verhalten wie die des vorigen Falles. Viele weisen aber etwas andere Bilder auf: Sie zeigen in ihren breiten, plumpen „Schlingen" nur wenige, meist der Peripherie genäherte Kerne von endothelialem Habitus (Fig. 14 EZ), während ihre zentralen Teile von kernlosen, ausgesprochen scholligen oder balkenförmig aneinandergelagerten Massen von homogener Substanz (Fig. 14 Hy) bestehen. Dabei bleibt in der Regel auch in diesen Schlingen ein deutlicher kapillärer Spaltraum nach außen von der homogenen Masse bestehen, der gegen den Kapselraum durch die oft ganz zarte, zuweilen mehr oder weniger stark verdickte Kapillarwand abgegrenzt wird (Fig. 14 Sp); daß es sich hier um Reste der Kapillarlumina handelt, unterliegt keinem Zweifel: man findet in den erwähnten schmalen Räumen, wenn auch nicht immer, so doch sehr häufig rote Blutkörperchen, zuweilen auch mehr oder weniger reichliche polynukleäre Leukocyten; auch verhalten sich Kerne, die man zuweilen in dem Lumen findet, ganz wie die endothelialen Kerne der Glomeruluskapillaren.

Auch in diesem Falle scheint mir mit sehr großer Wahrscheinlichkeit, ja nahezu mit Gewißheit die Annahme zu Recht zu bestehen, daß eine (im Verlauf einer krupösen Pneumonie aufgetretene) akute Glomerulonephritis der Ausgang eines nach Jahren unter dem Bilde der Schrumpfniere zum Tode führenden Nierenleidens gewesen ist. Daß speziell der histologische Befund der Nieren mit dieser Annahme aufs beste übereinstimmt, bedarf nicht der Darlegung. Bei der Darstellung des folgenden Falles glaube ich mich kürzer fassen zu sollen, weil die

erste Entstehung des Leidens nicht ganz so klar ist, wie in dem ersten der beiden bisher angeführten Fälle. Es handelt sich um eine Nephritis, die im Verlaufe von $3^1/_2$ Jahren zum Tode führte, deren erster Beginn ärztlich nicht genau beobachtet worden ist. Wenn man sich der oft ebenfalls ziemlich unklaren Angaben über den ersten Beginn „typischer akuter und subakuter Glomerulonephritiden" erinnert, wird man davon absehen, den Fall als nicht hierher gehörig zurückzuweisen.

Fall XXIX. S.-Nr. 1072, 1905.

Ein 14jähriger junger Mensch, der nach seiner Angabe zu Erkältungen immer geneigt hat, kommt am 6. V. 1903 zum ersten Male zur Aufnahme in das Krankenhaus mit der Angabe, seit dem 28. IV. desselben Jahres krank zu sein. Nach fünfmonatlicher Behandlung wegen „chronischer parenchymatöser Nephritis mit Übergang in Schrumpfung" wird er gebessert entlassen. Er hat in der Folgezeit andauernd mäßige Beschwerden. Am 17. IX. 1905 kommt er in hoffnungslosem Zustand in urämischem Coma zum zweiten Male zur Aufnahme; der Tod tritt am folgenden Tage ein.

Bei der Sektion ergab sich eine feingranulierte Schrumpfniere und hochgradige Herzhypertrophie.

Die linke Niere 10 cm lang, am Hilus 5 cm breit; ihre Kapsel glatt abstreifbar, die Oberfläche in ganzer Ausdehnung etwas ungleichmäßig feinhöckerig. Die prominenten Stellen von matt gelblicher Farbe; in den etwas mehr eingesunkenen Partien, die eine grau-rötliche Farbe haben, kann man zahlreiche kleine Blutgefäße erkennen . . . Auf dem Durchschnitt das Parenchym im ganzen von grau- (rötlich-) gelblicher Farbe, die Pyramidenspitzen blaß, die Grenzschicht dunkler rot, geht mit etwas unregelmäßiger Grenze in die wieder sehr viel blassere, mehr gelbliche Rinde über . . . Die Rinde ist allenthalben in nahezu gleichem Grade verschmälert, etwa 4—5 mm breit. Die rechte Niere sehr ähnlich. Nierenbecken beiderseits o. B.

Bei der frischen Untersuchung (Gefrierschnitt) wurde festgestellt, daß die Glomeruli größtenteils sehr schwer verändert, besonders enorm vergrößert sind, daß sich in stark vermehrtem Zwischengewebe wenig erhaltenes Parenchym findet; kleine Herdchen fettig degenerierter Kanälchenepithelien zeigen sich hier und da in der Rinde. Es läßt sich ferner — dem makroskopischen Befunde entsprechend — eine sehr starke Füllung der Gefäßbüschel der Marksubstanz feststellen. — Einige Einzelheiten trage ich nach feinen Schnitten von eingebettetem Material nach: Die Glomeruli, an Celloidinschnitten gemessen, haben Durchmesser bis zu 400 μ (360, 408, 350, 342 μ). Sie weisen (bei der Eindeutigkeit der vorliegenden Befunde glaube ich zu der Vorwegnahme dieses Urteils berechtigt zu sein) ausnahmslos Veränderungen auf, die die verschiedenen Übergangsstadien von einer hochgradigen Schwellung der Schlingen mit Wucherung der Schlingenkerne (und mit Wahrscheinlichkeit auch mit Desquamation von Epithel und Kapselwucherung) zu völliger Verödung der Knäuel darstellen. (Es soll darunter nicht verstanden werden, daß notwendig jeder Glomerulus den ganzen Verödungsprozeß im Laufe der Zeit durchmachen müßte; wieviel von den vorliegenden Veränderungen „stationär" ist, das läßt sich nicht erraten.) Ich gehe von den total verödeten Knäueln aus: Sie zeigen regelmäßig spärliche Kerne ohne charakteristische Eigenschaften, z. T. mehr an diejenigen von Epithelzellen erinnernd, d. h. groß, hufeisentörmig oder rundlich, chromatinarm, z. T. klein, länglich, chromatinreich. Diese Kerne liegen in verschiedener Richtung in

dem inneren Teil des Knäuelrestes, der fast stets noch einen leicht gekerbten Kontur zeigt, sich hin und wieder noch in einzelne, aus hyalinen Schlingen hervorgegangene Abteilungen mehr oder weniger deutlich teilen läßt, und der stets mit Eosin intensiv rot, nach VAN GIESON bräunlich gefärbt wird. Nach außen davon kommt regelmäßig eine nach VAN GIESON rötlich gefärbte, meist deutlich faserige Zone zur Anschauung, in der schmale in der Faserrichtung gelegene Kerne zuweilen noch nachweisbar sind. (Kapsulärer Anteil des verödeten Knäuels.) Bei etwas weniger vorgeschrittenem Prozeß sind nach innen von der streifig verdickten Kapsel, ab und zu durch einen schmalen, meist nahezu völlig kernlosen Spalt von ihr getrennt, deutlich plumpe, in ihren äußeren Teilen homogene, in ihren inneren Partien häufig kernreiche Schlingen zu erkennen, die je nach dem einzelnen Fall mehr oder weniger deutlich gegeneinander abgegrenzt sind. Diese zweite Gruppe ist schon etwas größer, etwa vom Durchmesser normaler Glomeruli. Nun folgt eine weitere Gruppe, die bereits mehr oder weniger erhebliche Vergrößerung und häufiger, ja meist, einen deutlichen Kapselraum aufweist, der nur selten Anhäufungen epithelialer Zellen enthält, meist dagegen frei oder wenigstens nur hier und da durch umschriebene Verwachsungen zwischen einer Schlinge mit der Kapsel durchbrochen ist. In den breiten Schlingen liegen zahlreiche Kerne von „endothelialem" Typus; man kann in ihnen mehr oder weniger reichliche kapilläre Lumina erkennen, in denen oft wohlerhaltene rote Blutkörperchen liegen; nach außen davon unterscheidet man deutlich die homogene, beträchtlich verdickte „Schlingenwand", während nach dem Innern der Schlinge zu auch an feinen Schnitten eine sichere Deutung der Details nicht gelingt. Dieses Verhalten zeigen manche der enorm vergrößerten Glomeruli; einige darunter unterscheiden sich davon insofern noch, als ihre Schlingen noch geringere Zeichen von Homogenisierung, dagegen bei gleichem Grade der Verbreiterung bzw. Verdickung einen ganz außerordentlichen Reichtum an Kernen aufweisen, unter denen neben solchen vom Typus der Schlingenkerne solche von polynukleären Leukocyten in großer Zahl vertreten sind. An der überwiegenden Mehrzahl der Knäuel findet man nur spärliche, relativ kleine epitheliale Kerne auf der Außenfläche.

Das Zwischengewebe ist durch das ganze Organ hindurch gleichmäßig oder doch nahezu gleichmäßig in hohem Grade verbreitert und im ganzen recht kernreich; hier und da liegen in der Nähe verödeter Knäuel und dicht unter der Kapsel besonders dichte Rundzellenanhäufungen. Die kleinsten Gefäße zeigen durchweg sehr starke Füllung mit Blut, am auffälligsten die Vasa recta. An den kleineren und mittleren Arterien ist eine deutliche, wenn auch nicht sehr hochgradige Schlängelung wahrnehmbar; ihre Intima ist durchweg leicht verdickt, etwas stärker noch gewöhnlich die Media.

Das Kanälchensystem ist zum weitaus größeren Teil verschwunden, die Struktur der Rinde nahezu völlig unkenntlich; eine gewisse Orientierung wird nur durch die Reste der Markstrahlen ermöglicht, die sich von der Grenzschicht aus hier und da noch ein Stück weiter verfolgen lassen. Immerhin sind namentlich dicht unter der Kapsel noch einzelne Gruppen von Kanälchen erhalten, die einigermaßen wohlerhaltenes Epithel aufweisen und als Kanälchen erster bzw. zweiter Ordnung kenntlich sind. Die ersteren zeigen ein weites Lumen, in dem meist nur lockere Gerinnungen, keine Zylinder enthalten sind; die letzteren sind häufiger von Zylindern ausgefüllt. In der Marksubstanz trifft man einerseits große Lumina, die von hohem kubischem bzw. zylindrischem Epithel umgeben sind, vom Typus der großen Ausführgänge; diese sind meist frei von Inhalt; daneben sind noch weitere

mit Zylindern oder Konglomeraten von roten Blutkörperchen erfüllte Kanäle zu sehen, deren Epithel niedriger ist; vermutlich nur infolge des Druckes der Inhaltsmassen. Ganz ungemein spärlich sind Gebilde vom Typus der HENLE'schen Schleifen.

Ich glaube zur Erklärung des Falles nichts hinzufügen zu sollen und erwähne im Anschluß daran noch einen histologisch volkommen analogen, in dem die Anamnese allerdings vollständig im Stich läßt. Es handelt sich um einen Fall von Eklampsie im Wochenbett, von dem nur bekannt war, daß schon seit längerer Zeit Erscheinungen von Niereninsuffizienz vorhanden gewesen waren. (S.-Nr. 1159, 1904.)

Der mikroskopische Befund der Nieren zeigt eine weitgehende Ähnlichkeit mit den drei angeführten Fällen, was die Glomerulusveränderungen anlangt, die nur weniger vorgeschritten sind als dort. Es finden sich hier nur insofern Unterschiede, als die MALPIGHI'schen Körperchen des letzten Falles bei einer ganz gleichartigen Beschaffenheit ihrer Schlingen verhältnismäßig selten und gewöhnlich nur in geringerem Grade Verwachsungen mit der mehr oder weniger deutlich streifig verdickten Kapsel aufweisen und daß sie regelmäßig etwas Blut in den Schlingen führen. Die Veränderungen von Parenchym und Zwischengewebe entsprechen ebenfalls geringeren Graden der Entwicklung des Prozesses. Die Struktur ist im großen Ganzen wohl erhalten. Das Kanälchenepithel vom dunklen Typus zeigt schwere fettige Degeneration. Im Zwischengewebe finden sich zahlreiche große, mit doppelbrechender Substanz beladene Zellen, einzeln und in Verbänden.

Die Arterien sind durchweg frei von erheblicheren pathologischen Veränderungen, sowohl die größeren als auch die kleinsten Äste.

Das Gesamtbild erinnert lebhaft an das der Amyloidniere; der einzige, aber charakteristische Unterschied liegt darin, daß die hyaline Umwandlung der Knäuelschlingen dort auf der Ablagerung der amyloiden Substanz, hier auf der hyalinen Metamorphose endothelialer Elemente beruht, was aus dem Befunde deutlich wird. — Großen Wert lege ich auf die Feststellung der Geringfügigkeit der destruktiven Prozesse am Parenchym, die mit dem Mangel eigentlicher Verödung von Knäueln parallel geht.

Der folgende Fall ist anamnestisch ganz unklar:

Fall XXX. S.-Nr. 1093, 1903.

Ein 30jähriger Wagenführer wird am 31. VII. 1903 in die Medizinische Klinik mit Erscheinungen von Nephritis, Herzhypertrophie und Stauung aufgenommen. Seit wann er nierenleidend ist, läßt sich nicht mehr feststellen. Der Tod erfolgt unter sehr komplizierten klinischen Erscheinungen infolge einer Embolie der einen Arteria fossae Sylvii.

Bei der Autopsie finden sich Schrumpfnieren, Arteriosklerose der Aorta und allgemeine leichte Arteriosklerose, Herzhypertrophie und Stauungserscheinungen; die Nieren etwas geschrumpft, mit höckeriger Oberfläche, an der die Kapsel fest haftet. Die Oberfläche im ganzen von gelblich-rötlicher blasser Farbe. Die Rinde unregelmäßig verschmälert, ihre Zeichnung sehr verwaschen, indem größere und kleine gelbe Fleckchen mit mehr durchscheinend grau-rötlichen Partien abwechseln.

Mikroskopischer Befund: An der Oberfläche der Rinde wechseln in regelmäßiger Weise Partien mit stark dilatierten Kanälchen, die den Markstrahlen zu entsprechen scheinen, mit streifenförmigen Schrumpfungsherden,

in denen in meist sehr kernreichem Zwischengewebe die Glomeruli gelegen sind. In diesen Schrumpfungsherden findet man nur selten Reste erhaltener Rindenkanälchen, dagegen reichlich jene von mir (l. c.) beschriebenen großen, mit fettähnlicher Substanz erfüllten Zellen, die meist isoliert, zuweilen in Häufchen und Strängen angeordnet liegen. In der Marksubstanz findet sich sehr hochgradige, aber nicht extrem ausgebildete Verbreiterung des Zwischengewebes bei sehr erheblicher Herabsetzung der Zahl der Markkanälchen. Ich glaube die Beschreibung der Glomeruli kurz fassen zu dürfen. Sie zeigen eine eklatante Ähnlichkeit mit den im ersten Falle dieses Abschnittes beschriebenen: man sieht alle Übergänge von großen Knäueln mit erhaltenem Kapselraum und plumpen kernreichen Schlingen bis zu völlig homogenen Kugeln, welche letzteren an Zahl überwiegen. — In den kleinen Arterien der Niere findet man vielfach schwere Veränderungen: Verdickungen der Intima mit fettiger Entartung, herdförmig angeordnete fettige Entartung auch in der Media.

Die Komplikation dieses Falles durch schwere Veränderungen der kleinen Arterien bei gleichzeitiger allgemeiner Arteriosklerose zwingt mich zu großer Vorsicht bei seiner Deutung. Bei der weitgehenden Übereinstimmung der Glomerulusveränderungen mit denjenigen der bisher in diesem Abschnitt beschriebenen Fälle neige ich persönlich entschieden der Ansicht zu, daß es sich um eine echte Glomerulonephritis mit sekundärer Erkrankung der Arterien handelt. Ich möchte aber eine eingehende Begründung dieser Ansicht unterlassen, da ich zwingende Beweise hierfür nicht beibringen kann.

Auch der folgende Fall ist klinisch nicht völlig aufgeklärt:

Fall XXXI. S.-Nr. 990, 1904.

Ein 23jähriger Schreiber, der als Kind Masern und Scharlach gehabt hat, immer kränklich gewesen ist und mit Kyphoskoliose behaftet ist, kommt am 12. IX. 1904 mit der Angabe zur Aufnahme, daß am Tage vorher Krampfanfälle und Bewußtlosigkeit aufgetreten seien. Während der wenigen Tage der klinischen Beobachtung ist er schwer besinnlich, desorientiert, läßt Wasser unter sich gehen. Harnmenge, soweit sich feststellen läßt, unter der Norm. Spezifisches Gewicht 1020—1012, Eiweißgehalt 5—6 $^0/_{00}$, im Sediment granulierte und Epithelzylinder und Fetttröpfchen. Exitus am 18. IX. 1904 unter urämischen Symptomen. Keine Ödeme. Bei der Autopsie finden sich schwere Nierenveränderungen und Herzhypertrophie. Länge der Nieren 11 cm, Breite 5 cm. Die Kapsel ziemlich glatt abstreifbar, die Oberfläche glatt, blaßgrau-gelblich, ganz leicht höckerig, mit ziemlich zahlreichen kleinsten unregelmäßigen hämorrhagischen Fleckchen. Die Rinde auf dem Durchschnitt unregelmäßig, in geringem Maße verschmälert, ihre Streifung verwaschen, die Farbe grau-gelblich mit eingestreuten intensiv gelblichen Fleckchen und einzelnen dunkelroten unregelmäßig gestalteten Fleckchen und Streifchen. Mikroskopisch finden sich durchaus analoge Glomerulusveränderungen wie in den bisher beschriebenen Fällen. Die Parenchymveränderungen sind ebenfalls ähnlicher Art, aber weniger hochgradig.

Ich vermeide es auch in diesem Falle, die Deutung der Veränderungen als Ausgänge akuter Glomerulonephritis näher zu begründen, glaube aber wenigstens auf das jugendliche Alter des Patienten hinweisen

zu sollen. Die überwiegende Mehrzahl der typischen Fälle von sekundärer Schrumpfniere betreffen bekantlich verhältnismäßig jugendliche Individuen. — Ich komme endlich noch zu einem hierher gehörigen Falle, der ebenfalls einen 23jährigen Mann betrifft, in dem die Anamnese aber erheblich klarer ist, als in den beiden letzten.

Fall XXXII. S.-Nr. 106, 1903.

Der 23 jährige Kaufmann hat nach bestimmten Angaben vor 6 Jahren im Anschluß an eine Erkältung eine akute Nephritis durchgemacht, die „vollständig ausgeheilt" sei. Er hat seitdem angeblich ohne erhebliche Beschwerden bis zum 27. I. 1903 seinen Dienst versehen. An diesem Tage traten Kopfschmerzen auf. Wegen zunehmender Beschwerden am 2. II. 1903 ins Krankenhaus gebracht, stirbt er am folgenden Morgen. Bei der Sektion finden sich die Nieren ganz außerordentlich klein: Länge 8 cm, Breite an den Polen 4 cm. Die fibröse Kapsel ist leicht ohne Substanzverlust abziehbar; die Oberfläche ganz außerordentlich blaß, fast weiß, teils glatt, teils granuliert, die Konsistenz des Organs fest, zäh; die Rinde auf dem Durchschnitt unregelmäßig verschmälert, ihre Streifung vollständig verwaschen; — in der Intima der Aorta thoracica ganz leichte Verdickungen, die in der abdominalis stärker werden. Hochgradige Herzhypertrophie.

An den mikroskopischen Präparaten der Nieren fällt zunächst die außerordentlich hochgradige Vermehrung und der enorme Zellreichtum des Zwischengewebes auf, das ganz diffus durchsetzt ist von kleinen Rundzellen. Im Cortex corticis finden sich nur ganz spärliche Harnkanälchen mit auffallend dichtgestelltem, zylindrischem Epithel, das ovale, dunkelgefärbte Kerne aufweist und am ehesten an dasjenige der Sammelröhren erinnert (reparatorische Wucherungen). In Rinde und Mark findet sich nur eine sehr geringe Zahl von erhaltenen Kanälchen, die alle mehr oder weniger ausgesprochene Vermehrung und Vergrößerung ihrer Epithelzellen zeigen. Im Lumen der Kanälchen häufig Konglomerate frischer roter Blutkörperchen, hier und da auch Reste von älteren Blutungen. Außerdem reichliche Anhäufungen von polynukleären Leukocyten. Endlich hier und da homogene Zylinder, die aber in diesem Falle außerordentlich selten sind. — Die Glomeruli zeigen in ausgesprochenster Weise die in den ersten Beispielen dieses Abschnittes genau beschriebenen Veränderungen; unter ihnen sind viele ganz enorm große mit geringer Homogenisierung der Schlingen, dagegen aber auch zahlreiche andere, die diese Erscheinung in ausgeprägter Weise zeigen. Verwachsungen zwischen Knäuel und Epithel finden sich in der Regel an den homogenen Schlingen, während die Glomeruli mit weniger vorgeschrittenen Veränderungen meist einen freien Kapselraum aufweisen. Zahlreiche MALPIGHI'sche Körperchen sind vollkommen zu kernarmen homogenen Kugeln verwandelt. — Ich vermeide eine nochmalige genaue Beschreibung der Einzelheiten. — Die Arterien zeigen deutliche Schlängelung, Verdickung der Media und hier und da auch der Intima.

Es bedarf in diesem Falle wohl kaum der Erörterung, daß die Veränderungen an den Arterien als abhängig von der Nephritis anzusehen sind, die sich zweifellos aus der nach bestimmter Angabe des Patienten 6 Jahre vor dem Tode „überstandenen" akuten Nephritis entwickelt hat. Von Interesse ist die vollständige Arbeitsfähigkeit des jungen Mannes, die bis wenige Tage vor seinem Tode bestanden hat.

Ich verfüge noch über zwei weitere Fälle, die jugendliche männliche Individuen betrafen, bei denen ebenfalls nach dem histologischen Befund meiner Ansicht nach ein Zweifel an der Tatsache nicht bestehen kann, daß sie trotz sehr hochgradiger Nierenveränderungen auf der Basis einer akuten Glomerulonephritis mit Ausgang in Schrumpfung einigermaßen arbeitsfähig gewesen sind. Anamnestisch klar ist allerdings nur der eine der beiden Fälle, den ich an zweiter Stelle anführen will. Ich führe zunächst den anamnestisch unklaren folgenden Fall an:

Fall XXXIII. S.-N. 233, 1904.

Ein 17jähriger junger Mensch, der über früher überstandene Nierenleiden keinerlei Angaben zu machen weiß, konsultierte im Jahre 1904 einen Augenarzt, weil er in letzter Zeit schlechter sehe. Es stellt sich eine Retinitis albuminurica heraus. Während einer vierwöchentlichen Behandlung im Krankenhaus ist die Harnmenge reichlich, der Harn hellgelb, von geringem spezifischem Gewicht und mäßigem Eiweißgehalt.

Bei der Sektion finden sich Schrumpfniere, Herzhypertrophie, Retinitis albuminurica.

Die linke Niere 8,5 cm lang, 4 cm breit. Die Kapsel nicht ohne Substanzverlust ablösbar. Die Oberfläche des Organs ist unregelmäßig höckerig, indem sich viele kleine blasse Erhebungen von dazwischen gelegenen dunkleren, eingesunkenen Partien abheben . . . Die Rindensubstanz sehr stark verschmälert, blaß, ihre Zeichnung verwaschen.

Mikroskopischer Befund: In der Rindensubstanz wechseln Schrumpfungsherde verschiedener Größe mit reichlicher Rundzelleninfiltration, Untergang von Parenchym und vollständig verödeten MALPIGHI'schen Knäueln mit solchen verhältnismäßig gut erhaltenen Parenchyms ab. In diesen letzteren ist in der Regel das Zwischengewebe nicht sehr stark verbreitert, aber — im Gegensatz zu den Epithelzellen, die nur vereinzelte geschwärzte Körnchen enthalten — von großen Massen solcher Körnchen durchsetzt (Resorptionserscheinungen). An einzelnen Stellen ist aber auch dies von fettähnlicher Substanz in naher Beziehung zu spindelförmigen Kernen erfüllte Zwischengewebe recht erheblich verbreitert. — Von den Glomeruli zeigen außerordentlich viele vollständige Verödung. Von den übrigen, die mit wenigen Ausnahmen beträchtliche Größe aufweisen und deutlich gestreifte und verdickte Kapseln besitzen, ähneln einige, was das Verhalten der Schlingen anlangt, durchaus den bisher in diesem Absatz beschriebenen, so daß ich auf eine nähere Beschreibung dieser Knäuel verzichten kann. Dagegen finden sich andere Knäuel, die bei gleichfalls deutlicher streifiger Verdickung der Kapsel zartere und erheblich kernärmere Schlingen haben, die aber immerhin vom normalen Zustand noch weit entfernt sind: sie sind plumper, kernreicher und hier und da dickwandiger als normale Schlingen. Eine gewisse funktionelle Tüchtigkeit dokumentieren diese letzteren Knäuel dadurch, daß sie zahlreiche Lumina mit mehr oder weniger reichlichen roten Blutkörperchen aufweisen. Manche MALPIGHI'schen Körperchen enthalten Schlingen der letzteren Art neben solchen mit erheblich schwereren Veränderungen. Erhebliche Veränderungen an den Arterien verschiedenen Kalibers sind nicht festzustellen.

Die Zusammengehörigkeit des zuletzt beschriebenen Falles mit den vorhergehenden scheint mir dadurch sicher gestellt zu sein, daß sich hier an einem Teil der MALPIGHI'schen Körperchen die dort beschriebenen,

durchaus charakteristischen und — wie ich nebenbei erwähnen will — nur bei chronischer Glomerulonephritis zu beobachtenden Veränderungen der Schlingen vorgefunden haben. Die Tatsache, daß ein Teil der MALPIGHI'schen Knäuel erheblich geringere Veränderungen aufweist, hat an und für sich nichts Überraschendes, wenn man in Betracht zieht, daß nach akuter Glomerulonephritis zweifellos auch eine vollständige restitutio ad integrum der Nieren zustande kommen kann. — Von besonderem Interesse scheint mir noch die außerordentlich ungleichmäßige Verteilung der degenerativen Prozesse am Parenchym, die der außerordentlich verschiedenen Schwere der Glomerulusveränderungen parallel läuft. Ich komme auf die Bedeutung dieses Parallelismus später ausführlicher zurück.

Fall XXXIV. S.-N. 735, 1901.

Der 23jährige Tischler G. kommt am 13. V. 1901 zur Aufnahme in die Medizinische Klinik. Nach seiner Angabe war er in seinem 16. Jahre nierenleidend, „am ganzen Körper geschwollen". Vom Jahre 1897 bis 1899 hat er seiner Militärpflicht genügt. Damals soll der Urin untersucht und eiweißfrei gefunden worden sein. Bei der Aufnahme klagt er über Augenflimmern, die Harnmenge beträgt 1300 bis 2100 ccm, meist über 1500 ccm. Der Harn enthält 2 bis 3 $^0/_{00}$ Eiweiß, außerdem Blut und wechselnde Formbestandteile (Epithelzylinder, zahlreiche gekörnte Zylinder, spärliche hyaline Zylinder, einzelne rote Blutkörperchen). Ödeme bestehen nicht. Am 29. VI. ungeheilt entlassen, kommt er nach 8 Tagen wieder zur Aufnahme. Während der folgenden 10 Tage beträgt die Harnmenge noch etwa 1600 ccm, von da an nimmt sie ab, und Ödeme treten auf. Die Harnmenge sinkt dann dauernd bis zu fast vollständiger Anurie. Der Tod tritt am 4. VIII. 1901 unter Zunahme der Ödeme ohne ausgesprochen urämische Symptome ein. Die klinische Diagnose lautet auf sekundäre Schrumpfniere. Bei der Autopsie fand sich Schrumpfniere, Herzhypertrophie und fettige Degeneration des Myocards, allgemeiner Hydrops.

Beide Nieren sind etwas verkleinert, die Kapsel der rechten leicht ablösbar, die Oberfläche leicht granuliert, von scheckiger Färbung, im allgemeinen grau-rötlich mit zahlreichen gelblichen und einzelnen hämorrhagischen Fleckchen. Die Rinde auf dem Durchschnitt erheblich verschmälert, ebenfalls stark gelblich gefleckt. Die Struktur der Rinde vielfach undeutlich . . . Auch auf dem Durchschnitt einzelne Blutaustritte.

Mikroskopischer Befund: Die Struktur der Rinde ist bis zur Unkenntlichkeit verändert durch eine unregelmäßige, meist sehr hochgradige Vermehrung des Zwischengewebes, das im allgemeinen kernarm, hier und da aber von Rundzellenanhäufungen durchsetzt ist. In den breitesten Verödungsbezirken finden sich total geschrumpfte, in kleine homogene Kugeln verwandelte Glomeruli. Das Parenchym zeigt schwerste Zerstörung: Erkennbar sind durch ihren Verlauf nur die Markstrahlen, die hohe Grade fettiger Degeneration aufweisen. Die übrigen erhaltenen Kanälchen im Bereich der Rinde sind meist hochgradig dilatiert und enthalten homogene Zylinder und abgestoßene Zellen in großer Menge. — Die Glomeruli zeichnen sich in diesem Falle durch außerordentlich große Mannigfaltigkeit ihres Verhaltens aus. Ich gehe bei dem Versuch, eine gewisse Anschauung von ihren Veränderungen zu geben, von dem Verhalten der Kapseln aus: Die Mehrzahl der Knäuel weist bei wohlerhaltenem breiten Kapselraum eine einfache und scharf konturierte BOWMAN'sche Kapsel auf; bei der Minderzahl der Nieren-

körner findet man streifige Verdickung der Kapsel, die aber, von den total verödeten Knäueln abgesehen, niemals so hohe Grade erreicht, wie in einem der vorher erwähnten Fälle. In vereinzelten Kapselräumen finden sich zelligfaserige „Halbmonde". Auch das Verhalten der Knäuel selbst ist verschieden und zwar unabhängig von dem der Kapseln, so daß also mannigfache Kombinationen vorkommen: Einzelne wenige zeigen große, ziemlich plumpe Schlingen mit zahlreichen Kernen von endothelialem Typus und spärlichen, kapillarähnlichen Hohlräumen, ähnlich wie sie in den ersten Fällen dieses Abschnittes beschrieben sind. Umfangreichere homogene Massen finden sich allerdings hier in den Schlingen nicht. Man trifft nur sehr zahlreiche Kerne von der beschriebenen Gestalt in einem Netzwerk von wechselnder Mächtigkeit. Gerade diese Veränderung der Schlingen ist — im Gegensatz zu den oben beschriebenen Fällen — ganz ungemein verschieden hochgradig, wenn sich auch nirgends ein Knäuel findet, in dem sie ganz fehlte. Demgemäß sind zahlreiche Knäuel vorhanden, die bei der Weite ihres Kapselraumes, der lockeren Lagerung und starken Schlängelung ihrer nur etwas kernreicheren Schlingen bei flüchtiger Beobachtung nicht als schwer verändert erkannt werden würden. — Schwere Veränderungen finden sich endlich in diesem Falle auch an den kleinen Arterien: die Vasa afferentia zeigen starke Verdickungen der Wände und sehr häufig fettige Degeneration der Intima, die immer mit starker Einengung des Lumens verbunden ist, das letztere ist häufig durch homogene „hyaline Massen" vollkommen ausgefüllt. Auch die Arteriae rectae zeigen Wandverdickungen und Intimaverfettung in etwas geringerem Grade.

Daß die ursprüngliche Nierenerkrankung, die der junge Mann 6 Jahre vor seinem Tode durchgemacht hat, eine „akute Glomerulonephritis" gewesen ist, scheint mir gesichert. Um so merkwürdiger ist die Tatsache, daß er den schweren körperlichen Anstrengungen des Militärdienstes gewachsen gewesen ist, denn nach dem Zustande der Nieren bei seinem Tode muß man schließen, daß er sehr schwere degenerative Veränderungen des Organes schon während seiner Dienstzeit gehabt hat. Diese Annahme klingt allerdings so unwahrscheinlich, daß ich mich nicht mit Bestimmtheit dafür aussprechen möchte. Der Fall bleibt dann völlig rätselhaft; nur eins steht fest: daß eine chronische Glomerulonephritis („sekundäre Schrumpfniere") vorliegt.

Zusammenfassung der Befunde des Abschnittes III.

Ich habe im letzten Abschnitt ausschließlich diejenigen Fälle von Schrumpfniere zusammengestellt, die mir zweifellos als Ausgänge akuter Glomerulonephritis erschienen sind. Der weitaus größte Teil meiner Befunde deckt sich mit der von Ziegler für die „indurierte Schrumpfniere" gegebenen Beschreibung. Von den wenigen anderen Fällen läßt sich nur sagen, daß m. E. aus der ausführlichen Beschreibung ihr Zusammenhang mit überstandener akuter Glomerulonephritis geschlossen werden kann. In einer großen Anzahl von Nieren älterer Individuen, die aus den mannigfachsten Ursachen ad exitum gekommen sind, findet man nun an den Malpighi'schen Knäueln mehr oder weniger aus-

gesprochene Veränderungen ähnlicher Art, die, wenn sie etwas höhere Grade erreichen, auch regelmäßig von degenerativen Prozessen am Parenchym mit Resorptionserscheinungen von seiten des Zwischengewebes begleitet sind. Es ist aber ganz ungemein schwierig, in jedem Falle nachzuweisen, wie weit derartige Glomerulusveränderungen auf eine überstandene akute Glomerulonephritis zurückgehen. In diese äußerst komplizierten Verhältnisse wird auch nur durch die genaue histologische Untersuchung der Nieren von Individuen, die nachweislich akute Glomerulonephritis mit dem Ausgang in vollständige funktionelle Heilung durchgemacht haben, Klarheit gebracht werden können. Derartige Fälle stehen mir nicht zur Verfügung. Ich muß deshalb versuchen, auf anderem Wege wenigstens eine gewisse Abgrenzung der auf akute Glomerulonephritis zurückgehenden Veränderungen der MALPIGHI'schen Körperchen gegen die zur Beobachtung kommenden ähnlichen Veränderungen durchzuführen.

Eine gewisse Ähnlichkeit mit den typischen Fällen von sekundärer Schrumpfniere, wie sie zu Anfang des letzten Abschnittes beschrieben wurden, weisen manche Schrumpfnieren auf arteriosklerotischer Basis auf. Ich führe als Beispiel einen Fall an, den ich in meiner zitierten Arbeit über die fettige Degeneration (l. c. pag. 21) beschrieben habe. Ich gebe hier genauer nur die Beschreibung der Arterien und der Glomeruli.

Fall XXXV. S.-Nr. 898, 1904.

70jähriger Invalide. Atherosklerotische Schrumpfniere, Herzhypertrophie, Tod an Apoplexie.[1])

Die Arteriae arcuatae zeigen sehr starke Verdickung der Intima und der Media. Die mittleren und kleineren Arterienwände weisen in exquisiter Weise die von JORES beschriebene fettige Degeneration der Intima auf. Die Glomeruli zeigen alle Stadien eines Verödungsprozesses, der eine weitgehende Ähnlichkeit mit den für die meisten Fälle der sekundären Schrumpfniere charakteristischen hat. Zahlreiche Knäuel sind total geschrumpft und unterscheiden sich nicht wesentlich von den durch Glomerulonephritis zugrunde gegangenen. An denjenigen Knäueln, an denen die Veränderung noch weniger vorgeschritten ist, sieht man eine ganz geringe Vergrößerung des Volumens im Ganzen. Die Schlingen erscheinen ein wenig breiter und plumper als in der Norm und weisen durchweg oder zum größten Teil eine homogene Wandverdickung auf, die von der verdickten Intima des Vas afferens aus sich kontinuierlich auf die Knäuelkapillaren fortsetzt. In den geringeren Graden der Veränderung ist dabei das Lumen der Kapillaren allenthalben erhalten und mit Blut gefüllt. Verwachsungen zwischen Kapsel und Knäuel fehlen an diesen MALPIGHI'schen Körperchen. Je mehr der Prozeß

---

[1]) Ich möchte hier an die Angabe von BARTELS erinnern, wonach bei „sekundärer Schrumpfniere" niemals Apoplexien beobachtet worden sind, bemerke aber, daß ich die große Seltenheit oder das Fehlen dieses Vorkommnisses auf die Tatsache zurückführe, daß sekundäre Schrumpfniere häufig bei relativ jugendlichen Individuen beobachtet wird.

fortschreitet, desto gleichmäßiger wird die Verdickung der Schlingenwände, bis schließlich ganze Schlingen homogene Massen bilden und mit der Wand verschmelzen; so sieht man Knäuel, die zur Hälfte obliteriert und mit der Kapsel verwachsen sind, neben besser erhaltenen und neben ganz geschrumpften. Die BOWMAN'sche Kapsel selbst ist in der Regel leicht verdickt, nur hier und da zeigt sie höhere Grade von Verdickung und in seltenen Exemplaren auch Auffaserung.

Der Befund unterscheidet sich von dem für die sekundäre Schrumpfniere charakteristischen bei genauer Vergleichung immerhin deutlich: Wir vermissen hier durchaus die dort beschriebenen, charakteristischen, hochgradig vergrößerten und plumpen Knäuelschlingen mit zahlreichen endothelialen Kernen. Eine erhebliche Kernvermehrung ist hier nirgends zu bemerken. — Kurz erwähnen will ich noch, daß auch in diesem Falle den sehr verschieden hochgradigen Veränderungen der Knäuelschlingen eine durchaus unregelmäßige Verteilung der degenerativen Prozesse am Parenchym entspricht.[1])

War in dem letzterwähnten Falle die Differentialdiagnose zwischen „primärer" und „sekundärer Schrumpfniere" schon deshalb nur mit Hilfe genauester histologischer Untersuchung möglich, weil es sich um eine diffuse, nahezu gleichmäßige Erkrankung der ganzen Nierenrinde handelte, so ist die Entscheidung erheblich leichter in den ungemein häufigen Fällen von Granularatrophie mit kleinen Schrumpfungsherden in der äußersten Schicht der Rinde. Eine genaue Erörterung der Verödungsweise, die man in diesen Fällen sieht, würde zu weit vom Thema abführen. Erwähnen will ich aber, daß ich in sehr zahlreichen granularatrophischen Nieren der verschiedensten Grade ein Verhalten der Knäuel beobachtet habe, das von demjenigen der chronischen Nephritis sehr erheblich abweicht: Man sieht einerseits total verödete Glomeruli: kleine, homogene, kernarme Kugeln; andererseits solche, die bei normaler Größe zarte, kernarme Schlingen aufweisen, während ihre Kapsel zuweilen zart, zuweilen sehr erheblich streifig verdickt ist (vgl. u. a. die Darstellung von TSCHISTOWITSCH).

Es sind mir aber auch Fälle von Granularatrophie (?) begegnet, in denen es mir nicht möglich war, ältere entzündliche Veränderungen der Knäuel mit Sicherheit auszuschließen. So sah ich in einem Falle von Eklampsie eine sehr verbreitete Affektion der Glomeruli, die etwas plumpere Schlingen mit vermehrten endothelialen Elementen und stellenweise mit deutlicher Verdickung der Wand aufwiesen. Es wäre

[1]) Ganz kürzlich hatte ich Gelegenheit, bei chronischer Bleivergiftung vollkommen analoge Veränderungen an Glomeruli und kleinen Arterien der Nieren eines 51jährigen Mannes zu beobachten, der urämisch zugrunde gegangen war (S.-Nr. 772, 06). Intima und Media der kleinen Arterien wiesen schwere fettige Degeneration (doppeltbrechende Substanz) auf; große Mengen doppeltbrechender Substanz fanden sich auch in den Kapillaren der noch nicht völlig verödeten Knäuel.

zwecklos, alle Möglichkeiten zu erörtern, die für das Zustandekommen solcher Veränderungen in Betracht kommen. Es scheint mir andrerseits aber gerechtfertigt, auf die Möglichkeit noch einmal hinzuweisen, daß es sich in solchen Fällen um Residuen echter Glomerulonephritis handeln kann, die funktionell vollständig ausgeheilt war.

Nur auf einen Fall dieser Art möchte ich hier kurz hinweisen; es ist der in meiner Arbeit über fettige Degeneration unter Nr. VII (l. c. p. 24) beschriebene. Es handelte sich um die Nieren einer 34jährigen Frau, die wesentlich an den Folgen eines kombinierten Herzklappenfehlers gestorben war. Die Nieren zeigten außer einzelnen Schrumpfungsherdchen geringe herdweise verteilte Parenchymdegeneration und sehr erhebliche Anhäufung von fettähnlicher Substanz in großen Zellen des Zwischengewebes. Die Glomeruli sind zu einem geringen Teil ganz verödet, andere zeigen starke Verdickung der Kapsel, aber im ganzen gut erhaltene Schlingen; allenthalben sind diese letzteren deutlich, aber nicht in extremem Grade, breiter, plumper, kernreicher und dickwandiger als in der Norm. — Möglicherweise liegt hier der Ausgang einer (akuten?) Glomerulonephritis vor, die vielleicht (?) viele Jahre zurückliegt. Aber es lohnt nicht die Mühe, diese Möglichkeit eingehend zu besprechen.

Einige komplizierte Fälle vermeide ich absichtlich anzuführen, da ich es für ausgeschlossen halte, den Nachweis zu erbringen, daß die nach dem histologischen Befunde und dem klinischen Bilde für mich resultierende Deutung sicher die richtige ist.

Wesentlich scheint mir, daß die genau dargelegten Glomerulusveränderungen meiner Fälle von „sekundärer Schrumpfniere“ sich nur in Nieren gefunden haben, die entweder sicher die Ausgänge einer akuten Glomerulonephritis zeigten, oder in Fällen, in denen die Annahme einer solchen nach dem klinischen Verhalten gerechtfertigt erscheint. Ich bin weit entfernt von der Annahme, durch diese im Laufe einiger Jahre gesammelten Beobachtungen das anatomische Bild (oder die anatomischen Befunde) der „sekundären Schrumpfniere“, d. h. der „chronischen Glomerulonephritis“ vollständig geben und gegen ähnliche Befunde abgrenzen zu können. Kurz erwähnen will ich noch, daß mir die Entscheidung, ob „chronische Glomerulonephritis vorliegt, besonders große Schwierigkeiten in einem Falle bereitet hat, in dem bei einem jugendlichen Individuum anscheinend auf der Basis von Konkrementbildung in den ableitenden Harnwegen Nierenschrumpfung eingetreten war.

Zusammenfassende Darstellung und Deutung der wesentlichen Ergebnisse des deskriptiven Teiles.

Bei dem Versuche, die Ergebnisse der mitgeteilten Untersuchungen zu überblicken und zu würdigen, beschränke ich mich auf die zusammenfassende Behandlung zweier Fragen, die für die Pathogenese der Nephritis von wesentlicher Bedeutung sind: Die erste Frage betrifft das Zustandekommen vollständiger Verödung der Glomeruli bei den eigentlichen Glomerulonephritiden. Die zweite Frage, die nach einer kurzen zusammenfassenden Erläuterung der zur Beobachtung gelangenden Parenchymveränderungen in Angriff genommen werden soll, ist die, ob diese letzteren als abhängig von den Veränderungen der MALPIGHI'schen Körperchen anzusehen sind oder nicht.

1. Wie kommt bei den eigentlichen Glomerulonephritiden die Verödung der MALPIGHI'schen Körperchen zustande?

Über die pathologische Histologie der MALPIGHI'schen Körperchen existiert eine umfangreiche Literatur, in der unzweifelhaft zahlreiche, wertvolle Beobachtungen niedergelegt sind. Es ist aber schwer, sich die älteren Untersuchungsresultate zunutze zu machen, weil ein großer Teil der einschlägigen Arbeiten unter dem vollständigen Mangel oder doch unter großer Spärlichkeit der Angaben über den klinischen Verlauf der Krankheit, oft sogar auch derjenigen über das histologische Verhalten der übrigen Teile der Niere leidet, so daß es oft schwer ist, festzustellen, bei welcher Art der Nierenveränderung gerade die beschriebenen Zustände an den Knäueln beobachtet worden sind. Eine gute Übersicht über die Literatur findet sich bei ENGEL, dessen Arbeit aber m. E. ebenfalls den eben dargelegten Mangel mit vielen früheren Veröffentlichungen teilt. Wenn ENGEL das Bild der Glomerulitis adhaesiva aufstellt und ausdrücklich betont, daß „dabei die Entzündungsform der Nieren, die Schwere oder die Dauer der Nierenerkrankung gar keine Rolle spielt, vielmehr die verschiedensten Nephritiden dieselben oder ähnliche Glomerulusveränderungen im beschriebenen Sinne aufzuweisen hätten", daß also . . . „der Glomerulitis adhaesiva eine besondere und selbständige Bedeutung zuerkannt werden muß", so muß ich diese Art der Klassifizierung als bedenklich bezeichnen.

Auf der anderen Seite glaube ich auf Grund eines relativ großen Untersuchungsmaterials die Annahme rechtfertigen zu können, daß ENGEL's Glomerulitis adhaesiva sich ausschließlich oder nahezu ausschließlich in Fällen von echter Nephritis (Glomerulonephritis) findet. Über den Mechanismus der ersten Verklebung zwischen Knäuel und Kapsel habe ich Anschauungen gewonnen, die den von ENGEL für die Glomerulitis adhaesiva aufgestellten sehr nahe kommen.

An einem einigermaßen kritiklosen Zusammenstellen von Einzeltatsachen krankt die vielzitierte Arbeit von Goemans, der von der, wie mir scheint, ganz irrigen Voraussetzung ausgeht, die Bowmansche Kapsel habe vor ihm keine Beachtung seitens der pathologischen Anatomen gefunden. Goemans zieht seine Schlüsse aus der Untersuchung von 30 Fällen verschiedenartiger Nierenveränderungen, die im einzelnen nur ungenau charakterisiert sind, und unter denen beiläufig erwähnt Beispiele von akuter Nephritis ganz zu fehlen scheinen. Gerade diese sind aber besonders wertvoll für die Beurteilung des Zustandekommens der schweren Glomerulusveränderungen.

Besondere Erwähnung verdient dagegen die neuere Arbeit von Tschistowitsch, die eine wertvolle und umfassende Bearbeitung der Frage nach den Vorgängen, die zur Verödung Malpighi'scher Körperchen führen, gibt, und deren Befunde mit guter Kritik geordnet sind. Im Zusammenhang dieser Arbeit interessieren uns nur diejenigen Verödungsprozesse, die auf entzündlicher Basis zur Entwicklung kommen. Von diesen gibt Tschistowitsch eine Beschreibung, die für einen großen Teil meiner Fälle durchaus zutreffend ist, und zwar für die mit starker Epitheldesquamation einhergehenden Nephritiden (die Tschistowitsch als Glomerulonephritis intracapsularis chronica productiva bezeichnet).

Fichera und Scaffidi nehmen zu der wichtigen Frage nach dem Zustandekommen der Glomerulusverödungen nicht klar Stellung. Sie zitieren und bestätigen zahlreiche Einzelangaben aus der Literatur, geben aber nur eine sehr wenig eingehende Beschreibung einiger eigener Beobachtungen, die sie durch wenig charakteristische Abbildungen erläutern.

Der Besprechung meiner eigenen Befunde schicke ich nur noch eine kurze Bemerkung über die früher und auch neuerdings zuweilen verfochtene Ansicht voraus, daß bei den entzündlichen Prozessen eine Verödung der Knäuel durch Kompression zustande kommen könne. Diese Anschauung ist von Cornil und Brault vertreten worden, die als Hauptursache der Verödung die Kompression der Schlingen durch wucherndes Epithel ansahen. Ähnliche Ansichten hat Hansemann vertreten, auch von Leyden hat sich in diesem Sinne geäußert, ferner neuerdings Lyon und zuletzt noch Ponfick. Ribbert, der in gleichem Zusammenhange oft zitiert wird, spricht sich, soweit ich weiß, nirgends mit voller Bestimmtheit im gleichen Sinne aus, wenn er auch einerseits der exzessiven Epithelwucherung eine wichtige Rolle bei dem Zustandekommen der Anurie zuspricht und andererseits die Verödung der Malpighi'schen Knäuel auf einen Kompressionsvorgang zurückführt. Er spricht aber an der betreffenden Stelle von einer Kompression des Vas afferens durch das umgebende pathologisch veränderte Bindegewebe, und da aus dem Zusammenhang nicht hervorgeht, ob Ribbert Veränderungen im Auge hat, die zur Glomerulonephritis zu rechnen sind, so vermeide ich eine eingehende Besprechung der Äußerung. Dazu veranlaßt mich

besonders die Tatsache, daß bei „genuiner" Schrumpfniere ein Verödungsvorgang häufig ist (ältere Autoren, Tschistowitsch, eigene Beobachtungen), der sich von den bei Glomerulonephritis vorkommenden ganz wesentlich unterscheidet, und der charakterisiert ist durch extrakapsuläre Prozesse, die nachträglich erst zu einer Obliteration der anfänglich unveränderten Schlingen führen.

Gegen die Annahme einer ausschlaggebenden Bedeutung der Kompression der Knäuelschlingen bei der Glomerulonephritis haben sich Langhans, Friedlaender, Marchand und andere Autoren ausgesprochen, neuerdings auch Reichel und Herringham und Thursfield. Ich selbst habe an meinem Material niemals Befunde erhoben, die für die rein mechanische Erklärung hätten ins Feld geführt werden können.

Die verschiedenen Modi der Verödung, die ich beobachtet habe, haben alle untereinander eine gewisse Ähnlichkeit. Das allen gemeinsame Merkmal ist, daß Veränderungen an den Schlingen in der einen oder anderen Weise den primären Vorgang darstellen. Ich unterscheide an dieser Stelle — wesentlich im Interesse der übersichtlichen Darstellung — drei verschiedene Arten des Zustandekommens der Verödung.

Die erste Gruppe entspricht der Glomerulonephritis productiva Tschistowitsch's: Ein Beispiel für die frühesten Stadien des Vorganges liefert mein Fall IX. Es handelt sich um eine wenig Wochen alte Scharlachnephritis mit den charakteristischen Veränderungen. An einzelnen stark verbreiterten und von Epithel entblößten Schlingen beobachtet man zirkumskripte Verklebungen mit der an der betreffenden Stelle in Auffaserung begriffenen Bowman'schen Kapsel, anscheinend häufig durch Vermittlung zugrunde gehenden, desquamierten Zellmaterials. Die gleiche Beobachtung macht man sehr häufig in den Fällen von „subakuter" Glomerulonephritis mit hochgradiger Epitheldesquamation. Fibrin scheint dabei nach meinen Beobachtungen in der Regel keine Rolle zu spielen. — Meine Auffassung des Vorganges deckt sich im wesentlichen mit derjenigen von Tschistowitsch, mit derjenigen von Engel nur insofern nicht, als ich nicht, wie Engel, die Ausscheidung von Fibrin als den wesentlichen primären Vorgang ansehen kann. Daß andererseits Fibrin in den „Halbmonden" zuweilen in dichten Netzen vorhanden ist, erklärt sich m. E. aus Blutungen in die Kapsel.[1]) Wenn Engel auch diese Möglichkeit nicht erwähnt, so gibt er andererseits in seiner Schlußdarstellung an, es fänden sich „jedesmal, wenn Fibrin vor-

[1]) Anm. bei der Korrektur: Erst in jüngster Zeit habe ich neues Beweismaterial für die Richtigkeit dieser Ansicht bekommen. In einem Falle von Glomerulonephritis (S.-Nr. 1260/1906, 7jähriger Knabe), der in vielen Einzelheiten mit Fall IX (s. p. 14) übereinstimmt, fanden sich dicke Fibrinmassen in den Kapselräumen vieler Glomeruli. In den Maschen der Fibrinnetze ließen sich ohne Ausnahme rote Blutkörperchen nachweisen.

handen ist, abgestoßene und in Struktur und Form beschädigte Epithelzellen frei im Kapselraum vor". Wenn ENGEL ferner die Herkunft des Fibrins aus dem Blutplasma für das Wahrscheinlichste ansieht, so hält er auch bei dieser Annahme die „primäre Verletzung des Epithels für eine notwendige Vorbedingung".

Wie über den ersten Anfang, so bin ich über den weiteren Fortgang des Prozesses — mit dieser einen Einschränkung — übereinstimmender Ansicht mit TSCHISTOWITSCH und ENGEL: Als Hauptquelle des Bindegewebes, das sich in späteren Stadien im Kapselraum findet, sehe auch ich die BOWMAN'sche Kapsel an, die schon in früher Zeit eine Auffaserung neben Wucherung ihrer zelligen Elemente zeigt. Ehe es zu vollständiger Verödung des Knäuels kommt, findet man in solchen Fällen häufig einzelne Teile, Läppchen, Schlingen des Glomerulus durch schmalere oder breitere Bindegewebszüge abgeteilt, ein Bild, das jedem pathologischen Anatomen geläufig ist und das häufig graphisch dargestellt worden ist. (Lehrbücher, GOEMANS, TSCHISTOWITSCH; HERRINGHAM und THURSFIELD u. a.)

Zu ähnlichen Bildern führt in seinen späteren Stadien ein anderer Verödungsmodus, den ich bei Nephritis mit schleichendem Beginn (bei ulceröser Endocarditis) gesehen habe (vgl. Fälle XXIII und XXIV). Die primäre Veränderung ist hier anscheinend eine andere als in den zuerst erwähnten Fällen: Es kommt (vielleicht auf der Basis von Kapillarembolien?), ohne daß eine echte diffuse Glomerulonephritis vorläge, zu einer Thrombose und Nekrose einzelner Glomerulusschlingen, zuweilen zur Homogenisierung ganzer Läppchen, ja des größten Teils des Knäuels. Liegen die nekrotischen Teile der Kapsel benachbart, so verschmelzen sie mit derselben. Allmählich wird die entstandene Verschmelzungsmasse sklerosiert, so daß sie nach einiger Zeit mehr oder weniger ausgesprochen das färberische Verhalten von Bindegewebe annimmt. Wie weit auch bei diesem Prozeß abgestorbenes Zellmaterial eine Rolle spielt, läßt sich nicht genau sagen. Daß das Knäuelepithel auf den schwer veränderten Schlingen zugrunde geht, ist wohl selbstverständlich. Über das Verhalten der Kapsel in den ersten Stadien dieses Vorganges ist es sehr schwer, sich ein Urteil zu bilden. Es scheint mir in der Regel mit der Verschmelzung zugleich eine Auffaserung der Kapsel vor sich zu gehen. In den späteren Stadien, insbesondere nach der bindegewebigen Umwandlung der Verschmelzungsmasse, ist in der Regel die BOWMAN'sche Kapsel als solche überhaupt nicht mehr zu erkennen. Das Kapselepithel verschwindet spurlos in der sklerotischen Masse (was ich speziell gegenüber GOEMANS betone), und die Bindegewebszüge gehen nach außen in unregelmäßiger Weise in das umgebende vermehrte Zwischengewebe über. Dadurch entstehen dann Bilder, die an die von BOEHM beschriebene „Kapselruptur" sehr lebhaft erinnern und vermutlich zur Aufstellung dieses Begriffes geführt haben.

Eine Einwucherung des Bindegewebes vom Stiel aus, wie sie BOEHM ebenfalls beschreibt, kann in diesem Falle unter Umständen auch vorgetäuscht werden, da, wie jede andere Knäuelschlinge, auch die der Eintrittsstelle des Vas afferens zunächst gelegenen Schlingen zuerst von dem Prozeß ergriffen werden können.

Die in diesen beiden ersten Gruppen beschriebenen Veränderungen führen in relativ kurzer Zeit zur Verödung der Knäuel. Sie fanden sich wesentlich in den Fällen von rapiderem Verlauf. Der dritte Verödungsmodus ist nun gerade charakteristisch für die Glomerulonephritiden von exquisit langsamem Krankheitsverlauf: er findet sich wesentlich in Fällen, die das typische Bild der „sekundären Schrumpfniere" darbieten. Die großen, plumpen, ursprünglich kernreichen Schlingen der MALPIGHIschen Körperchen nehmen allmählich hier und da eine hyaline Beschaffenheit an und verschmelzen — zuweilen unter gleichzeitiger geringer Epitheldesquamation — an einzelnen Punkten mit der Kapsel, die gewöhnlich streifig verdickt ist. Die von ENGEL, ASCHOFF und GAYLORD und anderen beschriebenen, mit Epithel ausgekleideten Hohlräume zwischen den Verwachsungsstellen finden sich gerade bei diesem letzten Verödungsmodus.

Wichtig scheint mir, daß die histologischen Befunde sehr für die Annahme sprechen, daß in den Fällen dieser dritten Gruppe die ersten Stadien der Glomeruluserkrankung mit einer geringen Epitheldesquamation oder ohne eine solche verlaufen sind. Beweisend für diese Ansicht scheint mir die unter Nr. XVIII angeführte Beobachtung.

In jedem Falle von Schrumpfniere, für deren histologische Diagnose die verödeten Glomeruli ausschlaggebend sind, die Genese der Verödung festzustellen, insbesondere die Möglichkeit einer entzündlichen Basis festzustellen oder auszuschließen, wird auch bei sorgfältiger Untersuchung der Glomerulusveränderungen heute kaum gelingen.

2. Die Veränderungen von Parenchym und Zwischengewebe bei der Glomerulonephritis und die Frage ihrer Abhängigkeit von denjenigen der Knäuel und der Gefäße überhaupt.

Ich bin bei der Mitteilung meiner Befunde in der Regel auf feinere Details der Parenchymveränderungen nicht eingegangen, glaube aber all das berücksichtigt zu haben, was bei der Art meines Untersuchungsmaterials und der Leistungsfähigkeit unserer Methoden festgestellt werden konnte. Besonders großes Gewicht habe ich dabei auf die Verfolgung der fettig degenerativen Prozesse gelegt. Wenn ich eine kurze Übersicht der wichtigsten Parenchymveränderungen bei der Glomerulonephritis gebe, so geschieht dies in dem Bewußtsein, nichts wesentlich Neues mitzuteilen, da all diese Verhältnisse — wie mir scheint, soweit sie heute überhaupt klargelegt werden können — eine zutreffende Darstellung

bereits gefunden haben. Ich kann auf eine kurze zusammenfassende Darlegung meiner eigenen Beobachtungen aber deshalb nicht verzichten, weil ich aus ihnen Schlüsse auf die Abhängigkeit der Veränderungen von Parenchym und Zwischengewebe von denen der Glomeruli aufbauen will.

Im akuten Stadium der Glomerulonephritis beobachtet man bekanntlich in der Regel geringe Veränderungen am Parenchym. Einzelne Gruppen gewundener Kanälchen weisen das Bild der trüben Schwellung auf. Mit der WEIGERT'schen Fibrinmethode, ferner bei Färbung mit Eisenhämatoxylin (LANDSTEINER), aber auch bei Anwendung der einfachen gebräuchlichen Methoden sieht man eine grobtropfige Beschaffenheit des Protoplasmas der Epithelzellen (tropfige Entmischung E. ALBRECHT's). In verhältnismäßig frühen Stadien gelingt daneben in anderen Tubuli contorti der Nachweis feinster basal gelegener Körnchen von doppeltbrechender Substanz. Schon VON KAHLDEN war auf das Auftreten von mit Osmium geschwärzten Tröpfchen an der Basis der Epithelzellen bei den verschiedensten akuten entzündlichen Prozessen aufmerksam geworden. Wichtig erscheint mir die Tatsache, daß es sich zuweilen nachweislich um doppeltbrechende Substanzen handelt, deren Auftreten für degenerative Prozesse der Niere pathognomonisch ist.

In den späteren Stadien, denen makroskopisch das Bild der großen weißen Niere entspricht, findet man schwere fettige Degeneration der Epithelien der Tubuli contorti und oft auch der aufsteigenden Schleifenschenkel und in der Regel bereits deutliche Mitbeteiligung des Zwischengewebes an der Erkrankung. Hier beginnt aber bereits eine große Mannigfaltigkeit der Bilder sich geltend zu machen: In einzelnen Fällen trifft man sehr unregelmäßige Verteilung der fettig-degenerierten Kanälchengruppen und ebenso unregelmäßig angeordnete Wucherung des Zwischengewebes, in anderen Fällen zeigen sich die Veränderungen an Parenchym und Zwischengewebe weniger hochgradig und in regelmäßigerer Verteilung. In allen Fällen von schwerer fettiger Degeneration tritt fettähnliche Substanz in das Zwischengewebe über. Die großen hellen Zellen des Zwischengewebes, die wahre Depots dieser Substanz darstellen, wie ich sie (l. c.) beschrieben habe, habe ich bisher besonders häufig in solchen Fällen angetroffen, in denen die Veränderungen eine verhältnismäßig gleichmäßige Verteilung aufwiesen.

Ausgesprochen chronischen Verlauf, d. h. jahrelange Krankheitsdauer, zeigen in der weitaus überwiegenden Mehrzahl der Fälle nur diejenigen, in denen die Glomeruli das von mir eingehend beschriebene Bild, das für die sekundäre Schrumpfniere charakteristisch ist, darbieten. Die Veränderungen von Parenchym und Zwischengewebe können dabei je nach der Dauer des Prozesses sehr verschieden hochgradig sein. Das eine läßt sich aber im allgemeinen von ihnen aussagen: Im Gegensatz zu manchen hochgradigen Schrumpfnieren und besonders im Gegensatz

zu den ganz regellosen degenerativen Vorgängen, die man bei den Fällen von typischer subakuter Glomerulonephritis mit schwerster Epitheldesquamation sieht, weisen alle diese Fälle von sekundärer Schrumpfniere bei allen Unterschieden untereinander immer einigermaßen regelmäßige Verteilung des Schwundes und der Degeneration von Parenchym und der Wucherung von Zwischengewebe auf.

Ich möchte nach dieser summarischen Übersicht über die degenerativen Vorgänge nicht versäumen, wenigstens kurz an die Regenerationserscheinungen im Epithel zu erinnern, die ganz besonders in den früheren Stadien der Glomerulonephritis zur Beobachtung kommen und sich dann unter Umständen wie in meinem Fall V durch auffallend reichliche Mitosen in Epithelzellen auszeichnen.

Aus der kurzen Übersicht meiner eigenen Beobachtungen ergibt sich in Übereinstimmung mit den Anschauungen, die vor langer Zeit Langhans vertreten hat, ein auffälliger Parallelismus zwischen der Parenchymdegeneration und dem Verhalten der Glomeruli. Wenn Hansemann die Ansicht äußert, den schwächeren Graden der Glomerulusveränderungen komme eine Bedeutung für die Veränderungen der übrigen Nierenbestandteile nicht zu, sondern nur den ganz hohen Graden, so kann ich dieser anscheinend der meinigen entgegengesetzten Ansicht zustimmen, wenn unter den „ganz hohen Graden" auch die — tatsächlich sehr schweren — Veränderungen bei der akuten Nepritis verstanden werden; allerdings nur unter dieser Bedingung.

Die von der meinigen abweichende Ansicht von Fichera und Scaffidi (l. c. p. 89) kann ich nicht als begründet anerkennen. Die histologischen Befunde dieser Autoren sind nicht einmal hinreichend genau wiedergegeben, um überhaupt eine Beurteilung der mitgeteilten Fälle demjenigen zu ermöglichen, der sich eingehend mit der pathologischen Histologie der Niere beschäftigt hat. — Wenn in einem Falle von Nephritis „fast allein die Glomeruli verändert" waren, so stimmt diese Angabe — wenn man das Wörtchen „fast" in sehr weitem Sinne auffaßt — mit den gewöhnlichen Befunden in frischen Stadien der Glomerulonephritis überein. Fichera und Scaffidi werden aber ebenso wenig wie ein anderer Glomerulonephritiden von längerer Dauer getroffen haben, in denen schwere Parenchymveränderungen gefehlt hätten; in ihren eigenen Mitteilungen über einschlägige Fälle vermißt man Angaben hierüber.

Die Frage nach der Abhängigkeit der Parenchymveränderungen von denjenigen des Blutgefäßbindegewebsapparates oder anders ausgedrückt die Frage, welcher von beiden Bestandteilen des Organs bei Morbus Brightii primär erkrankt, ist bereits seit langer Zeit Gegenstand

lebhafter Erörterung gewesen. Die beiden wichtigsten Äußerungen zur Sache stammen aus einer Periode der histo-pathologischen Forschung, in der die Kenntnis der Details der Glomerulusveränderungen noch weit geringer war als heute; sie stammen von WEIGERT und ZIEGLER, die sich beide ungefähr gleichzeitig mit dem Thema beschäftigten. WEIGERT legt sehr großes Gewicht auf seine Auffassung von der überwiegenden Bedeutung der primären degenerativen Prozesse am Parenchym. ZIEGLER betont demgegenüber die Wichtigkeit von Ernährungsstörungen durch pathologische Veränderungen der Gefäße für die Entstehung von Parenchymdegeneration. Nach dem oben Dargelegten glaube ich, unter den akut einsetzenden (hämatogenen) Nierenerkrankungen zwei Hauptgruppen unterscheiden zu sollen, deren eine durch ein ausschließliches Befallensein der spezifischen Gewebsbestandteile ausgezeichnet ist, also einen rein degenerativen Charakter hat, während die andere durch die primäre Läsion der Glomerulusschlingen charakterisiert ist. Gerade die chronischen „parenchymatösen" Nephritiden (mit Hydrops), mit denen sich WEIGERT besonders beschäftigt hat, gehören, wie ich nachgewiesen zu haben glaube, mit ganz verschwindend seltenen Ausnahmen zu den Glomerulonephritiden.

Nun ist es m. E. keineswegs leicht oder überhaupt möglich, bei diesen echten Nierenentzündungen das Vorkommen degenerativer Prozesse am Parenchym auf Grund unmittelbarer Giftwirkung auf die Epithelzellen zu widerlegen.

Zwingende Beweise für meine Anschauung, daß die Parenchymveränderungen bei den Glomerulonephritiden in überwiegendem Maße von denen der Glomeruli abhängig sind, lassen sich nicht beibringen. Immerhin spricht, glaube ich, manches zugunsten dieser Ansicht. So läßt sich dafür geltend machen, daß diejenigen Fälle, die bei langsamem Verlauf mit einer relativ gleichmäßigen Verödung aller MALPIGHI'schen Knäuel einhergehen, hinsichtlich ihrer Parenchymveränderungen eine ganz außerordentliche Ähnlichkeit mit den Amyloidnieren aufweisen. Wenn auch freilich eine eklatante Ähnlichkeit der Knäuelveränderungen selbst nur zwischen den Fällen von vorgeschrittener „sekundärer Schrumpfniere" und denjenigen von hochgradiger Amyloidose besteht, während die Parenchymveränderungen der schweren Amyloidniere weitgehende Ähnlichkeit mit denen der „subakuten" Glomerulonephritis von dem hier besprochenen Typus haben, so ist doch andererseits die Ähnlichkeit zwischen beiden Prozessen ganz eklatant, wenn man das von mir beschriebene subakute Stadium der entzündlichen Veränderungen in Vergleich setzt: In der Amyloidniere wie der großen weißen Niere dieser Art findet man die gleiche Dilatation der Kanälchen der Rinde mit fettiger Degeneration in ganz diffuser Verbreitung und gleichmäßiger Ausbildung, man findet die gleiche Beteiligung des Zwischengewebes, die sich bis auf die Einzelheiten erstreckt (ich erwähne hier besonders

die bei beiden Krankheitsbildern vorkommenden großen Zwischengewebszellen).

Nun besteht aber auch zwischen den Glomerulusveränderungen der Amyloidniere und denen der chronischen Glomerulonephritis κατ' ἐξοχήν (vgl. Fall XXVII, XXVIII), sowie besonders denjenigen der typischen Vorstadien der letzteren (vgl. Fall XVIII) ein sehr bemerkenswerter Parallelismus: Hier wie dort findet eine einigermaßen gleichmäßige Behinderung der Zirkulation in allen Knäueln statt, ohne daß zunächst völlige Unwegsamkeit der Schlingenkapillaren einträte. Es wird also auch im ganzen Rindenparenchym eine einigermaßen gleichmäßige Ernährungsstörung die Folge sein, und die unregelmäßig herdförmige Verteilung der degenerativen und speziell der destruktiven Prozesse, wie sie für die stürmischer verlaufenden Glomerulonephritiden mit ihrer totalen Verödung einzelner Knäuel charakteristisch ist, muß deshalb fehlen.

Wenn ich somit auf Grund der morphologischen Befunde den Glomerulusveränderungen eine ganz hervorragende Bedeutung für den Untergang von Parenchym und somit für die Verödungprozesse überhaupt zusprechen muß, so bin ich andererseits weit davon entfernt, primäre Epithelalterationen auf toxischer Basis für die akute (Glomerulo-) Nephritis zu bestreiten. Die morphologische Untersuchung kann darüber keinen Aufschluß geben, ob und welche Rolle sie etwa spielen.

Von besonderem Interesse scheint mir — trotz seiner Unaufklärbarkeit — der oben mitgeteilte Fall XXV zu sein: Der einzige Fall von chronischer „parenchymatöser" Nephritis, in dem ich keine morphologisch nachweisbaren Glomerulusveränderungen feststellen konnte. Ich will an dieser Stelle nur noch einmal darauf hinweisen, daß ebenso wie schwerere Veränderungen an den Knäueln auch destruktive Prozesse am Parenchym fehlten, ein bei der langen Dauer der Krankheit sehr auffälliges Verhalten, wie es mir in keinem Falle begegnet ist, der einigermaßen erhebliche Knäuelveränderungen aufwies.

Wenn ich sonach die Behauptung für gerechtfertigt halte, daß den Vorgängen an den MALPIGHI'schen Körperchen bei den echten Nephritiden eine überragende Bedeutung für die Pathogenese überhaupt zukommt, so erfordert diese Behauptung nach zwei Seiten hin eine Einschränkung:

Zunächst muß ich zugeben, daß es unmöglich ist, eine unmittelbare Schädigung der Parenchymus durch die auch für die Glomeruli gefährlichen Substanzen auszuschließen. Ich glaube, es bedarf keiner weiteren Erörterung, daß die morphologische Untersuchung zu einer präzisen Verneinung dieser Möglichkeit überhaupt nicht führen kann.

Die zweite Einschränkung ist nach einzelnen meiner oben mitgeteilten Befunde hier nur noch kurz zu erwähnen: In manchen Fällen von Nephritis von monatelanger und in vielen Fällen von jahrelanger

Krankheitsdauer finden sich schwere Veränderungen der kleinen Arterien. Was zunächst die Fälle von sog. subakuter Nephritis anbelangt, so erinnere ich hier an die oben mitgeteilten Befunde (XVII und XVI): In dem einen Falle waren im Anschluß an schwerste Veränderungen der Arteriae afferentes (Thrombose, Nekrose der Gefäßwand) zahlreiche Glomeruli und kleine Bezirke von Rindenparenchym nekrotisch geworden. Im zweiten Falle fanden sich im Anschluß an Verlegung der Vasa afferentia durch homogene Massen (Intimaverdickung, Thrombose) schwerste Veränderungen der Knäuel. Daß in diesen Fällen der Untergang des zugehörigen Parenchyms auf die Verlegung der Blutzufuhr oberhalb des MALPIGHI'schen Knäuels zurückgeht, bedarf nicht der Erörterung. Weit schwieriger ist die Entscheidung der Frage nach der Bedeutung der Gefäßveränderungen bei jahrelanger Krankheitsdauer. Vieles spricht aber zugunsten der Annahme, daß die Arterienveränderungen in diesen Fällen rein sekundärer Natur sind.

Gerade die chronische Nephritis bildet, wie MARCHAND in seinem Referat über Arteriosklerose hervorgehoben hat, „eine besonders wichtige Ursache für das Auftreten der schweren arteriosklerotischen Veränderungen im jugendlichen Alter". MARCHAND teilt an dieser Stelle zwei einschlägige Fälle mit und sieht als unbezweifelbare Hauptursache der atheromatösen Entartung „die Einwirkung der anhaltenden Drucksteigerung (erhöhten Spannung)" an.

Ob bei langer Krankheitsdauer die bestehenden Arterienveränderungen ihrerseits zur weiteren Schädigung der Ernährung des Organes beitragen, wird im Einzelfall schwer zu entscheiden sein. Daß dieses Abhängigkeitsverhältnis — ein circulus vitiosus — möglich ist, scheint mir unbestreitbar. Die histologische Unterscheidung echter chronischer (Glomerulo-) Nephritis mit sekundären Arterienveränderungen von atherosklerotischer Schrumpfniere mag, wie oben dargelegt, oft schwierig sein.

Ich kann die Frage der Bedeutung der Arterienveränderungen für die „Nephritis" nicht berühren, ohne auf die dazu geäußerten Ansichten von JORES und seinem Schüler PRYM einzugehen und bin dadurch genötigt, wenigstens einige wichtige ältere Äußerungen zur Sache zu erwähnen. Eine Übersicht über die ältere Litteratur gibt WAGNER (l. c. p. 93). Die älteren dort angeführten Arbeiten kann ich hier übergehen, weil sie die entzündlichen Veränderungen der Knäuel — dem damaligen Stande der pathologisch-histologischen Kentnisse entsprechend — nicht berücksichtigen. Erst ZIEGLER hat in präziser Form in seiner Arbeit über die Ursachen der Nierenschrumpfung auf das Vorkommen sklerosierter Glomeruli hingewiesen, an deren zuführenden Arterien keine Veränderungen nachzuweisen sind. Im übrigen betont er gegegüber WEIGERT, der die primäre Parenchymdegeneration für den Ausgangspunkt der Nierenschrumpfung ansieht, nachdrücklich die heute

wohl allgemein anerkannte Tatsache, daß die Arteriosklerose eine der häufigsten Ursachen der Schrumpfungsprozesse in den Nieren ist.

Wie so oft in der pathologischen Histologie, so hat auch in der Beurteilung der Atherosklerose die Einführung neuer technischer Hilfsmittel eine große Rolle gespielt; ich denke — neben den Färbemethoden für die elastischen Elemente — ganz besonders an die Fettfärbung mit Sudan III. Diese letztere Methode ermöglichte es Jores und seinem Schüler Prym, beginnende Atherosklerose der kleinen Nierenarterien in der überwiegenden Mehrzahl aller Fälle von Schrumpfniere nachzuweisen, auch in solchen von „primärer Nephritis". Von den interessanten Erörterungen, die Jores an seine Befunde anknüpft, sind hier nur diejenigen zu berücksichtigen, die sich auf die „sekundäre Schrumpfniere", i. e. die chronische Glomerulonephritis, beziehen. Jores selbst hat vermutlich (nach der summarischen Beschreibung ist bei dem Fehlen der Anamnese ein sicheres Urteil nicht möglich) in Fall III (l. c. p. 378) eine solche vor sich gehabt; hier waren die Arterienveränderungen geringfügig. Jores verweist ferner auf die (oben erwähnte) Beobachtung der Sophie Renard, die in einer „sekundären Schrumpfniere" Arterienveränderungen nicht antraf. Ich erinnere an meine eigenen Beobachtungen XXVII, XXVIII, XXXI, Fälle von chronischer Glomerulonephritis ohne Sklerose der kleinen Arterien. Wenn Jores danach die Frage aufwirft, „ob bei der sekundären Schrumpfniere im Gegensatz zur primären nicht regelmäßig die Arteriosklerose der kleinen Arterien fehlt", so glaube ich, auf Grund des bisher vorliegenden Beobachtungsmaterials wenigstens soweit die Antwort geben zu können, daß die Arteriosklerose für die Pathogenese der „sekundären Schrumpfniere" keine wesentliche Rolle spielt, wohl aber — als Folge oder als Komplikation — zu dieser Nierenerkrankung hinzukommen kann.

Als wesentliches Resultat der histologischen Untersuchungen, über die ich berichtet habe, sehe ich nach allem Gesagten die Anschauung an, daß für den Untergang des Parenchyms bei der Nephritis in ganz überwiegendem Grade die pathologischen Veränderungen der Glomeruli maßgebend sind. Gewiß sind diese Veränderungen selbst in allen Lehrbüchern mehr oder weniger nachdrücklich erwähnt worden; aber von ihrer überragenden Bedeutung hat man nach diesen Darstellungen nicht den richtigen Eindruck gewinnen können, und die Verhandlungen der Deutschen Pathologischen Gesellschaft in Meran haben gezeigt, daß man tatsächlich auch fast allgemein nicht von dieser ihrer Bedeutung überzeugt ist. Ich glaube trotzdem, daß meine Darlegungen von vielen Seiten als Bestätigung der Erfahrungen angesehen werden werden, die viele pathologische Anatomen und Kliniker gewonnen haben.

II. Die Stellung der Glomerulonephritis im Gesamtgebiete der Nephritis.

Von Langhans einerseits, von Ribbert andererseits ist in sehr verschiedenem Sinne früher schon der Standpunkt vertreten worden, daß bei sämtlichen Nephritiden anatomische Veränderungen der Glomeruli vorliegen. Ribbert ging dabei von der Annahme aus, daß das Wesen dieser Glomerulusveränderungen in der Desquamation des Knäuelepithels zu suchen sei. Aus meinen oben dargelegten Befunden ergibt sich, daß ich die Veränderungen, die nach dieser Definition zur Glomerulonephritis gehören, nicht als maßgebend ansehe und demgemäß auch die Ribbert'sche Auffassung nicht teilen kann.

Ebenso wie Reichel halte ich für erwiesen, daß es sich bei der akuten interstitiellen Nephritis, wie sie nach Scharlach und bei septischen Erkrankungen zur Beobachtung kommt, um eine von der akuten Glomerulonephritis ihrem Wesen nach verschiedene Erkrankung handelt, im Gegensatz zu Soerensen und neuerdings Baginsky, die die postskarlatinöse Nephritis als einheitlichen Prozeß auffassen wollten. Ich sehe von einer näheren Erörterung dieser Frage ab und verweise auf die Argumente Reichel's, die ich mir zu eigen mache. Auf der anderen Seite scheint mir aber die akute interstitielle Nephritis die einzige Ausnahme von der Regel darzustellen, die man dahin formulieren müßte: jede diffuse hämatogene nichteiterige Nephritis auf toxisch-infektiöser Basis ist eine Glomerulonephritis im Sinne von Langhans.

Ich will an dieser Stelle zunächst ganz von der Erörterung der Frage absehen, wie viele chronische Nephritiden aus solchen akuten Erkrankungen der Niere hervorgehen. Bei meinem immerhin recht beträchtlichen Material habe ich aber feststellen können, daß mit verschwindend wenigen Ausnahmen alle mit Hydrops verlaufenden „chronischen parenchymatösen Nephritiden" Veränderungen an den Glomeruli aufgewiesen haben, die teils mit völliger Sicherheit, teils mit allergrößter Wahrscheinlichkeit als Ausgänge einer akut oder mehr schleichend entstandenen Glomerulonephritis anzusehen waren. Dabei betone ich noch einmal, daß die Schwere der Gesamterkrankung des Organs in allen Fällen der Schwere der Glomerulusveränderungen, soweit sie sich überhaupt mit unseren heutigen Hilfsmitteln beurteilen läßt, parallel geht. Ich verweise in dieser Beziehung auf die zusammenfassende Darlegung am Schlusse des deskriptiven Teiles und erinnere an die Ausnahme, die mein Fall XXV bildet.

Alle hier mitgeteilten Beobachtungen, die sich auf die chronische parenchymatöse Nephritis der Kliniker beziehen, und die zur Feststellung der eben skizzierten Glomerulusveränderungen führten, zwingen zu der Annahme, daß die Veränderungen, die für die späteren Stadien der akuten postskarlatinösen Glomerulonephritis charakteristisch sind,

sich namentlich bei Erwachsenen auch unter weniger stürmischen Erscheinungen als in der Regel im Desquamationsstadium des Scharlachs, ja zuweilen anscheinend schleichend entwickeln können. Bevor ich dazu übergehe, auf Grund der mitgeteilten Untersuchungsergebnisse die Stellung der Glomerulonephritis im Gesamtgebiete des Morbus Brightii meinen Anschauungen gemäß zu präzisieren, will ich zunächst versuchen darzulegen, wie weit die anatomischen Veränderungen mit den klinischen Erscheinungen in den besprochenen Krankheitsfällen in Einklang zu bringen sind.

Ich beginne mit dem akuten Stadium der typischen postskarlatinösen Glomerulonephritis und mit dessen auffälligstem Symptom, der Anurie. Wie oben dargelegt, halte ich die mehrfach geäußerte Hypothese, wonach der Epitheldesquamation an den Knäueln eine wesentliche Bedeutung für das Zustandekommen dieses Symptoms zukommen sollte, für unhaltbar, auch in der Fassung, in der Ribbert sie behauptet hat. Bezüglich der morphologischen Einzelheiten verweise ich auf den beschreibenden Teil. Es scheint mir heute mit Sicherheit festzustehen, daß das Hindernis für die Ausscheidung des Harnwassers bei der „Glomerulonephritis“ in den Schlingen liegt, in seltenen Fällen vielleicht auch bereits in einer Verlegung des Vas afferens. So einleuchtend diese Erklärung auch für jeden erscheint, der als den wesentlichsten oder allein wesentlichen Ort der Harnwasserausscheidung die Malpighi'schen Knäuel ansieht, so beachtenswert erscheint die Tatsache, daß man Anurie gerade auch in Fällen von sog. „akuter interstitieller Nephritis“ beobachtet, in denen die Glomeruli keine oder geringfügige Veränderungen zeigen, also der hier vorausgesetzte Mechanismus sicher auszuschließen ist, worauf u. a. besonders Soerensen in seiner mehrfach angeführten verdienstvollen Arbeit aufmerksam gemacht hat. Mir scheint aber gerade aus histologischen Befunden bei der akuten interstitiellen Nephritis hervorzugehen, daß sich — von allen anderen denkbaren Möglichkeiten der Erklärung abgesehen — in diesem speziellen Falle die Harnverhaltung auf eine ganz andere einleuchtende Weise erklärt: Gerade die akute interstitielle Nephritis ist, abgesehen von der Rundzelleninfiltration des Zwischengewebes, charakterisiert durch eine in den schweren Fällen geradezu enorme Zerstörung des Parenchyms der Rinde. Ohne irgend etwas über die normale Funktion der Epithelien der Tubuli contorti aussagen zu wollen, glaube ich doch keinem Widerspruch zu begegnen, wenn ich die Vermutung aufstelle, daß das aus den in normaler Weise funktionierenden Malpighi'-schen Knäueln austretende Harnwasser das schwerveränderte, hohe Grade von Epitheldesquamation aufweisende Kanälchensystem gar nicht passiert, sondern, nachdem zunächst einmal die ableitenden Wege unpassierbar geworden sind, das gesamte Organ infiltriert, und daß bei den höheren Graden ödematöser Schwellung schließlich die Harnsekretion deshalb sistiert, weil der Druck des aus-

getretenen Harnwassers dem intrakapillaren die Wage hält. Mit dieser, wie ich zugebe, zunächst etwas kühn erscheinenden Hypothese stimmt die oft geradezu enorme ödematöse Schwellung der Nieren bei akuter interstitieller Nephritis überein. Diese Schwellung fehlt bekanntlich vollständig bei vielen reinen Fällen von akuter Glomerulonephritis. Zu dieser Vermutung scheinen mir gerade einzelne der sorgfältigen Beobachtungen von SOERENSEN gut zu stimmen: In seinem Falle XVI, der sich histologisch als eine „Nephritis diffusa mit Bakterien, aber nur unbedeutenden Veränderungen der Glomeruli" herausstellte, war (bei „schwerer diphtheritischer Skarlatina") der Tod „im Invasionsstadium der Nephritis" unter Krämpfen eingetreten; von größter Wichtigkeit ist mir die Angabe, daß „fast vollständige Anurie bestand, der Harn aber nur unbedeutend verändert war". Also: intakte Glomeruli — wenig veränderter Harn — aber Harnverhaltung. SOERENSEN selbst gibt (l. c. p. 334) zusammenfassend an, daß ein Parallelismus zwischen Glomerulusveränderungen und Harnveränderungen bestehe, ein solcher zwischen ersteren und der Verminderung der Harnsekretion nicht vorhanden sei.

Die „geringe qualitative Veränderung" des Harnes in diesen Fällen von sog. „akuter interstitieller Nephritis" spricht nun weiter aber auch zugunsten der Annahme, daß den epithelialen und interstitiellen Veränderungen eine weit geringere Bedeutung für die Entstehung der Harnveränderungen zukommt als den Schädigungen der Knäuelschlingen. Ich glaube, diesen Schluß darf man aus den handgreiflichen Unterschieden, die sich nach SOERENSEN's Angaben zwischen dem klinischen und pathologischen Befund bei den beiden Hauptformen der Skarlatinanephritis finden, wohl ziehen[1]). Es ist auch fernerhin wohl sicher gerechtfertigt, auf die Möglichkeit hinzuweisen, daß in Fällen von schwerer Harnveränderung ohne morphologisch nachweisbare schwere Alteration der Knäuelschlingen die „Eiweißausscheidung" doch auf einer gestörten Funktion der letzteren beruhen kann.

Ein weiteres Symptom, das bereits von SOERENSEN und von REICHEL erwähnt und in seiner Bedeutung eingehend gewürdigt worden ist, ist die Hämaturie, die sich namentlich beim Beginn der Ausheilung der akuten Glomerulonephritis nach Scharlach zu zeigen pflegt, worauf übrigens schon BARTELS gelegentlich aufmerksam gemacht hat. REICHEL hat dann besonders eingehend auf das Vorkommen von strotzend mit Blut gefüllten Glomeruli in manchen Fällen von akuter Glomerulonephritis nach Scharlach hingewiesen und den Befund mit diesen Symptomen in Zusammenhang gebracht. Ich selbst habe unter meinen akuten Fällen keinen, der in so ausgedehntem Maße wie der von REICHEL

[1]) In ähnlichem Sinne spricht sich auch REICHEL (l. c.) aus: „Die interstitielle Herderkrankung . . . kann ziemliche Ausdehnung und Stärke gewinnen, ohne wesentliche Nierensymptome hervorzurufen" (p. 94).

angeführte Fall die Erscheinung zeigt. Ich habe aber in einer ganzen Reihe von Nephritiden von längerer Dauer die analoge Veränderung gerade da beobachtet, wo schon intra vitam der Befund von Blut im Harn und bei der Autopsie die Feststellung reichlicher hämorrhagischer Fleckchen im Rindenparenchym zu der Betonung des hämorrhagischen Charakters der Erkrankung geführt hatte. Ferner verweise ich besonders auf den unter Nr. X mitgeteilten Fall von sog. „akuter hämorrhagischer Nephritis", den ich durchaus geneigt bin, im REICHEL'schen Sinne dahin zu deuten, daß es sich um eine akute Glomerulonephritis handelt, bei der trotz des Wegsamwerdens der Schlingen und der konsekutiven Hyperämie der Glomeruli die funktionelle Heilung nicht eingetreten ist.

Wenn ich nunmehr zu den Symptomen der „chronischen parenchymatösen" Nephritis übergehe, so muß ich mich hier auf wenige allgemeine Angaben beschränken. Dies erklärt sich daraus, daß die pathologisch-anatomischen Befunde ebenso mannigfaltig und kompliziert sind, wie die klinischen Symptome.

Ich glaube mir eine eingehende historische Erörterung an dieser Stelle ersparen zu dürfen, wenn ich mich an das Referat FRIEDRICH MÜLLER's eng anlehne, und werde deshalb nur gelegentlich auf Angaben anderer Autoren, die mir besonders wichtig erscheinen, zurückgreifen.

Der chronischen parenchymatösen Nephritis (mit Hydrops) der Kliniker entspricht in der Mehrzahl der Fälle der pathologisch-anatomische Befund der großen weißen Niere. Diese stellt sich so gut wie regelmäßig mikroskopisch als eine schwere Glomerulonephritis mit sekundärer Parenchymdegeneration heraus, und zwar ist die letztere mit einer bemerkenswerten Regelmäßigkeit in ihrer Schwere von dem Grade der Glomerulusveränderungen abhängig, soweit man sich überhaupt hierüber ein Urteil bilden kann. Unterschiede sind hier naturgemäß nur zu machen zwischen Fällen von rapider Verödung der Knäuel (Fälle XI, XII, XIII, XIV, XV) und entsprechender exzessiver Zerstörung der übrigen Organbestandteile einerseits und anderen Fällen, die den weniger rapiden Verödungsmodus der MALPIGHI'schen Knäuel und dementsprechend auch geringere Veränderungen an Parenchym und Zwischengewebe zeigen, andererseits. Gewisse Unterschiede im makroskopischen Verhalten der Nieren lassen sich dabei wohl aufstellen. Da die ausgesprochen gelblich-weiße Färbung der „large white kidney" in erster Linie auf der fettigen Degeneration des Parenchyms und der Resorption von Fett und fettähnlicher Substanz durch das Zwischengewebe beruht, so wird diese Färbung besonders ausgesprochen in den schwersten Fällen sein, während bei den geringeren Graden der Parenchymveränderung etwas mehr grau-rötliche Nuancen zur Beobachtung kommen.

Auf die Beteiligung der einzelnen Abschnitte der Niere und ihrer pathologischen Veränderungen an der Entstehung des Symptomenbildes vermögen die morphologischen Befunde gerade dieser Fälle deshalb kein

Licht zu werfen, weil alle Parenchymbestandteile und die Glomeruli gleichzeitig Veränderungen erheblichen Grades aufweisen, so daß jeder Versuch, Schlüsse auf Funktionsstörungen des einen oder anderen Abschnittes zu ziehen, aussichtslos wird.

Was den Übergang der chronischen parenchymatösen Nephritis in Schrumpfniere angeht, so möchte ich mich FRIEDRICH MÜLLER's Fassung wörtlich anschließen: „Bleibt in einem solchen Falle von chronischer hydropischer Nierenerkrankung das Leben länger als 1 Jahr erhalten, und schwindet die allgemeine Wassersucht, indem unter Polyurie und unter Verminderung der Albuminurie das chronische Bild der Schrumpfniere sich einstellt, so kann zunächst doch noch eine große blasse Niere gefunden werden, bei welcher die Bildung kernarmer Narben nur geringfügig und nur bei mikroskopischer Untersuchung erkennbar ist. (Die Ausbildung einer richtigen Granularatrophie mit stark verschmälerter Rinde und höckeriger Oberfläche nimmt offenbar einen Zeitraum von mehreren Jahren in Anspruch.)"

Solche Fälle, in denen auf Grund des klinischen Verhaltens an eine „sekundäre Schrumpfniere" gedacht worden war, bei der Autopsie aber eine große blasse Niere mit sehr geringer, mikroskopisch aber nachweisbarer „Narbenbildung" gefunden wird, sind mir auch begegnet.

Wir wissen vor der Hand (FRIEDRICH MÜLLER) eben noch nicht, „welche histologischen Veränderungen an der Niere vorgegangen sein müssen, damit eine Polyurie oder eine Oligurie mit allgemeinem Hydrops eintritt".

Die ausgebildete sekundäre Schrumpfniere zeigt in den typischen Fällen, wie das von verschiedenen Autoren, besonders von AUFRECHT, SENATOR, VON LEYDEN, übereinstimmend angegeben wird, meist das Bild der „kleinen weißen Niere". Daß gerade die weiße Farbe durchaus nicht notwendig vorhanden sein muß, zeigt der in Abschnitt 3 genau beigezogene Fall von DIXON MANN. In diesem geradezu klassischen Beispiel von sekundärer Schrumpfniere zeigte bei der Autopsie das stark verkleinerte Organ eine rote Farbe. Auch bei dem von mir angeführten Fall XXXIV, der wohl mit Sicherheit hierher gehört, war die Farbe der Nieren grau-rötlich. Übrigens ist auf die Bedeutungslosigkeit der Färbung der Niere in ihren verschiedenen pathologischen Zuständen öfter von maßgebender Seite hingewiesen worden, besonders nachdrücklich neuerdings von PONFICK.

Die klinische Diagnose auf ausgebildete sekundäre Schrumpfniere wird in der Regel nur mit Hilfe der Anamnese gestellt werden. Ihre Symptome aus dem pathologischen Befunde zu erklären, ist unmöglich. Hier ist denn auch bei relativ ähnlichen histo-pathologischen Veränderungen das klinische Bild wechselnd.

Die Diagnose: sekundäre Schrumpfniere, d. h. Schrumpfniere auf der Basis ursprünglich akut entstandener, schwerer Glomerulusverände-

rungen wird vom pathologischen Anatomen mit Sicherheit auch in manchen Fällen gestellt werden können, in denen anamnestische Angaben fehlen, eine klinische Beobachtung nicht stattgefunden hatte. Freilich wird die Entscheidung, die sich auf genaue Analyse der Glomerulusveränderungen gründet, nicht in allen überhaupt zweifelhaften Fällen mit Sicherheit zu treffen sein. Wichtig scheint mir der Nachweis von typischen Fällen derartiger chronischer Glomerulonephritis auf der Basis einer Jahre lang zurückliegenden akuten Nephritis mit Hydrops in Fällen, in denen das akute Nierenleiden „vollständig ausgeheilt" war, in denen keine Spur von dem „zweiten Stadium" der Nephritis im Sinne der älteren Autoren nachweisbar war, also niemals Zeichen der „chronischen parenchymatösen" Nephritis bestanden hatten. Ich erinnere hier an meine Fälle XXX und XXXII.

In diesen beiden Fällen handelt es sich um junge Männer von 22 resp. 23 Jahren, die nach bestimmten Angaben vor einer ganzen Reihe von Jahren eine „akute parenchymatöse Nephritis" mit schweren Ödemen durchgemacht haben und seitdem bis kurz vor dem Tode „ganz gesund" gewesen sind. Ob wirklich in dem einen Falle (XXXII) der Harn in der Zwischenzeit, als das betr. Individuum seiner Militärpflicht genügte, eiweißfrei gewesen ist, das wage ich nicht zu entscheiden. Für die Tatsache, daß eine akute Glomerulonephritis nach jahrelanger Latenz unter dem Zeichen höchstgradiger Nierenstörungen rapid zum Tode führen kann, bilden die beiden Fälle m. E. einwandsfreie Belege. Ob dabei eine plötzliche Steigerung der Anforderungen an die Funktion der Nieren oder eine neuerdings einwirkende schädliche Ursache den Anstoß zu dem gänzlichen Versagen des geschädigten Organs gibt, dafür fehlen in meinen Fällen alle Anhaltspunkte. Wie viele Fälle von Schrumpfniere überhaupt auf früher überstandene akute Glomerulonephritis zurückgehen, darüber ist es ungemein schwer, ein Urteil zu gewinnen, aus Gründen, die ich bei der Besprechung der histologischen Veränderungen der Spätstadien betont habe. Die wesentlichste Schwierigkeit liegt darin, daß wir über das histologische Bild der mehr oder weniger vollständig ausgeheilten akuten Glomerulonephritis bisher nur sehr geringe Kenntnisse besitzen. —

Mit wenigen Worten will ich am Schlusse dieses Absatzes noch auf die Frage nach dem Vorkommen oder Fehlen von Herzhypertrophie eingehen: In allen Fällen von chronischer Nephritis mit Hydrops, die ich beschrieben habe, bestand eine solche — mit einer einzigen Ausnahme, die durch den oben beschriebenen Fall von anscheinend (anatomisch) „reiner" parenchymatöser Nephritis (Nr. XXV) gebildet wird, durch den einzigen Fall also, in welchem es nicht gelang, schwerere Glomerulus-Veränderungen nachzuweisen. Diese Feststellung steht im Einklang mit den Angaben von Loeb, Volhard, M. B. Schmidt.

Wenn ich zum Schluß den Versuch mache, eine Ansicht zur Frage nach der Stellung, die der Glomerulonephritis im Gesamtgebiet der Nephritis zukommt, zu äußern, so werde ich dadurch genötigt, meine Meinung in der Frage der Einteilung der zum Morbus Brightii gehörigen Nierenerkrankungen überhaupt darzulegen. Trotz des scheinbar großen Materials, das mir zur Verfügung steht, kann ich nur mit einem Vorbehalt in dieser schwierigen Frage Stellung zu nehmen wagen, denn eine ganze Reihe wichtiger Krankheitsbilder und pathologischer Befunde, die von zuverlässiger Seite mitgeteilt worden sind, kenne ich nicht aus eigener Anschauung.

Gerade, weil ich mir des provisorischen Charakters meiner Schlußbetrachtung bewußt bin, vermeide ich ein ausführliches Eingehen auf alle bisher aufgestellten Systeme der Nierenerkrankungen und gehe statt dessen von derjenigen Darstellung des Gegenstandes aus, die dem heutigen Stande unserer klinischen und pathologischen Kenntnisse m. E. am besten gerecht wird, nämlich von derjenigen Friedrich Müller's, und werde nur hier und da auf ältere Angaben zurückgreifen. Die einleitenden Ausführungen seines Referates scheinen mir die Basis zu einer Verständigung zwischen den Vertretern der sehr verschiedenen Anschauungen zu geben.

Die erste Forderung Friedrich Müller's geht dahin, den Ausdruck Morbus Brightii in Anbetracht seiner außerordentlich verschiedenen Anwendung und deshalb unklaren Bedeutung fallen zu lassen. Ebenso wie dieser Vorschlag scheinen mir auch die folgenden Ausführungen, die auf eine schärfere Abgrenzung des Begriffes der Nephritis abzielen, unangreifbar. Auf Grund meiner eigenen Untersuchungen werde ich zu der Ansicht geführt, daß die hämatogene nichteiterige Nephritis mit der einzigen, wohl allgemein anerkannten Ausnahme der akuten interstitiellen Nephritis identisch ist mit der Glomerulonephritis im Sinne von Langhans. Danach stellen alle echten Nephritiden Stadien der akuten Glomerulonephritis dar.[1]) Die seltenen rätselhaften Fälle von anscheinend reiner parenchymatöser Erkrankung ohne nachweisbare Beteiligung der Glomeruli, die mir begegnet sind, sind von diesem Gesichtspunkte aus weiter oben ausführlich erörtert worden. Daß ich die rein degenerativen Erkrankungen der Niere, insbesondere diejenigen, die auf der Einwirkung anorganischer Gifte beruhen, nicht zu den Entzündungen rechne, bedarf hier nur noch der Erwähnung.

Der wesentliche Vorschlag Friedrich Müller's geht auf eine Einteilung der Nierenerkrankungen nach dem ätiologischen Prinzip hinaus. Was die Einteilung der echten Entzündungen der Niere nach diesem Gesichtspunkt anlangt, so kann ich an der Hand meines Materials

[1]) Mit den Einschränkungen, die sich aus meinen Darlegungen über den zuweilen schleichenden Beginn der Glomerulonephritis ergeben.

nur mit größter Vorsicht an der Diskussion teilnehmen. Ich habe selbst akute und subakute Glomerulonephritis nur in Fällen gesehen, in denen Streptokokkeninfektion sicher oder mindestens wahrscheinlich war. Nur in zwei Fällen handelte es sich mit Wahrscheinlichkeit um Pneumokokkennephritiden. Von wesentlichem Interesse scheint mir, daß in dem einzigen sicheren Fall von akuter Glomerulonephritis nach Masern, den ich beobachten konnte, zahlreiche Streptokokkenketten in den Rindenkapillaren der Niere nachweisbar waren. Dagegen fehlt mir jeder Beleg dafür, daß Typhusbazillen resp. ihre Toxine eine echte Glomerulonephritis verursachen können. Ich selbst habe keine solche als Komplikation von Typhus abdominalis zu untersuchen Gelegenheit gehabt.[1]) Die Fälle von Howland können nicht als beweisend für die Fähigkeit des Typhusbacillus angesehen werden, eine echte Nephritis im dargelegten Sinne auszulösen, da über den Befund an Präparaten, die nach Gram gefärbt waren, nichts ausgesagt ist. Die Möglichkeit einer Komplikation durch Streptokokkeninfektion muß bis zum Beweis des Gegenteils in diesen Fällen in Erwägung gezogen werden. Das gleiche gilt für die Fälle von echter parenchymatöser Nephritis bei Tuberkulose, auf die ich sogleich noch näher eingehen werde.

Mit einem Worte muß ich zuvor noch auf die schon ausführlich besprochene Tatsache zurückkommen, daß in vielen Fällen von typischer, mehr oder weniger chronischer Glomerulonephritis ein akuter Beginn der Erkrankung entweder nicht nachweisbar oder sogar durch die genaue klinische Beobachtung sicher auszuschließen ist. Gerade die einschlägigen Fälle dieser Art, über die ich verfüge, betreffen zum Teil Individuen, die an chronischer Sepsis litten. Die einzig mögliche Erklärung der pathologischen Veränderungen ist die, daß die giftigen Stoffwechselprodukte der Streptokokken (und anderer pathogener Mikroorganismen?) in diesen Fällen allmählich zu gleichwertigen Veränderungen geführt haben, wie sie sie im typischen Fall der Skarlatinanephritis in so auffallend scharf einsetzender Weise veranlassen.

Ich erwähne hier die Ansicht von Reichel, die mir einleuchtend erscheint, wonach der klinische Beginn der akuten Glomerulonephritis nicht mit dem Beginn der krankhaften Veränderungen an den Knäueln zusammenfällt.

Nimmt man in Übereinstimmung mit dieser Anschauungsweise an, daß in den erwähnten Fällen von chronischer Sepsis die für das akute Stadium der Glomerulonephritis typischen Veränderungen nicht bis zur höchsten Ausbildung gelangt sind, so ist damit der schleichende Beginn

[1]) Anm. bei der Korrektur: Inzwischen habe ich Gelegenheit gehabt, die Nieren eines Falles von „Nephrotyphus“ zu untersuchen, der auf der Medizin. Klinik in Behandlung war (S.-Nr. 1359/1906). Die Glomeruli zeigten auffällige Veränderungen, deren nähere Erörterung an anderer Stelle ich beabsichtige.

der Erkrankung nicht mehr rätselhaft. Auf der anderen Seite hat schon BARTELS die Aufmerksamkeit darauf gelenkt, daß die „akute parenchymatöse Nephritis" nach Skarlatina ungleich viel häufiger einen günstigen Verlauf nimmt als diejenigen Fälle von Nephritis, die er bei chronischen Eiterungen beobachtet hat. Gerade in diesen letzteren Fällen muß man nun (im Sinne der Ausführungen FR. MÜLLER's) an ein über Wochen und Monate dauerndes Fortwirken der betreffenden Nierengifte denken, die, soweit man aus dem pathologisch-histologischen Befunde schließen kann, m. E. ganz wesentlich die Kapillarschlingen der Glomeruli schädigen. Je länger nun letztere aber der Giftwirkung unterlegen sind, um so unwahrscheinlicher wird die Möglichkeit einer restitutio ad integrum. Sind die Knäuelgefäße einmal in einer großen Anzahl MALPIGHI'scher Körperchen in einer Weise geschädigt, die eine schwere Störung der durch sie vermittelten Kapillarzirkulation im Rindenparenchym bedingt, so können die reparatorischen Vorgänge am Epithel der Kanälchen nicht oder nur unvollkommen einsetzen, die in so außerordentlich weitem Maße in Erscheinung treten, solange nur das Parenchym selbst geschädigt war, die MALPIGHI'schen Knäuel aber — mindestens insofern sie der Passage des Nährmaterials für die Kanälchenepithelien dienen — keine Störung ihrer Funktionen aufweisen.

Aus dieser Überlegung heraus glaube ich, daß die Annahme von besonderen Nierengiften, die regelmäßig bei der chronischen Nephritis immer wieder die Epithelien schädigen, zur Erklärung der Tatsachen nicht unbedingt nötig ist. Die morphologische Beobachtung führt mit Notwendigkeit zu dem von mir dargelegten Standpunkt einer mehr mechanischen Erklärung der Degenerationszustände des Parenchyms, gerade auch bei chronischem Verlauf der Nephritis. Eine nähere Begründung dieser Anschauungsweise könnte nur in einer Wiederholung der im deskriptiven Teil gewonnenen Resultate bestehen.

Die Frage, ob echte Nephritiden in dem oben dargelegten Sinne im Anschluß an Tuberkulose vorkommen, ist recht kompliziert. Auf eine eingehende Erörterung der einschlägigen Literatur möchte ich verzichten. Die Angaben der älteren Autoren über das Vorkommen von Nephritis bei Tuberkulose sind mit großer Vorsicht aufzunehmen, da sehr häufig Verwechselungen mit Amyloiddegeneration vorgelegen haben. In der neueren einschlägigen Literatur ist eine Orientierung oft durch die Unklarheit erschwert, die dem Ausdrucke Nephritis anhaftet.

Wir finden bei Tuberkulösen zunächst nicht selten echte tuberkulöse Herderkrankungen in den Nieren, zu denen auch die von HEYN eingehend beschriebenen zu rechnen sind. Zweitens spielt eine sehr beträchtliche Rolle unter den sicher von dem tuberkulösen Krankheitsprozeß abhängigen Nierenveränderungen die Amyloiddegeneration, deren

Häufigkeit in der Arbeit von COFFIN ganz entschieden unterschätzt wird, wie neuerdings besonders von TAMAYO hervorgehoben worden ist. Eine dritte Art tuberkulöser Nierenerkrankung ist besonders von französischen Autoren, vorzugsweise auf Grund klinischer und experimenteller Beobachtungen, aufgestellt worden. Die Angaben, die hierüber existieren, sind ungemein widersprechend und zum Teil nachweislich irrtümlich. Ich erwähne als Beispiel die vielfach angeführte Beobachtung von CHAUFFARD, der nach Tuberkulininjektion bei einem vorher nicht albuminurisch gewesenen Tuberkulösen starke Albuminurie auftreten sah. Bei der Autopsie fand sich — nach der Beschreibung zu schließen — eine Amyloiddegeneration höchsten Grades (!) mit schwerster Amyloidose der Glomeruli.

Eine genaue und kritische Übersicht der einschlägigen Literatur findet sich bei ASCH, p. 63 u. f. Ich beschränke mich hier auf die Feststellung, daß von den verschiedensten Autoren bei Tuberkulose teils herdweise verteilte Veränderungen in den Nieren, teils diffuse degenerative Prozesse am Parenchym angegeben werden. Soweit ich die Literatur übersehe, sind aber nirgends Beobachtungen mitgeteilt, die die Annahme des Vorkommens einer diffusen entzündlichen Erkrankung der Nieren durch Toxinwirkung bei Tuberkulose begründen könnten. Ich finde solche Angaben ausschließlich in dem Referat von FRIEDRICH MÜLLER, dessen kurze morphologische Beschreibung allerdings sehr lebhaft an die Befunde bei „subakuter Glomerulonephritis" erinnert. FRIEDRICH MÜLLER stellt allerdings an die Spitze seiner, dem zusammenfassenden Charakter des Referates entsprechend gedrängten Beschreibung die Angabe, daß es sich um klinisch eigentümliche „chronisch-parenchymatöse" Nephritiden in den von ihm untersuchten Fällen gehandelt habe.

Ich selbst kann auf Grund meines Materials zu der vorliegenden Frage nur mit einiger Vorsicht Stellung nehmen. Ich habe akute und subakute Glomerulonephritis in mehreren Fällen von Phthise beobachtet (vgl. Fälle VI, XIII, XVII, XX), habe aber in keinem der betreffenden Fälle irgendwelche Anhaltspunkte dafür, daß die Nephritis in unmittelbarem Zusammenhang mit der Tuberkulose gestanden habe, und ich neige deshalb persönlich mehr zu der Ansicht, daß meine Fälle wenigstens als zufälliges Zusammentreffen von echter Nephritis mit der Tuberkulose zu deuten sind. Daß dabei an die Möglichkeit einer mittelbaren Abhängigkeit der Nephritis von dem tuberkulösen Grundleiden (durch Vermittlung einer sekundären Infektion) gedacht werden kann, wie dies besonders von PISSAVY hervorgehoben worden ist, bedarf kaum der Erwähnung. Dagegen möchte ich kurz darauf hinweisen, daß die Frage sich morphologisch wohl überhaupt nicht entscheiden läßt, da bei den echten subakuten Glomerulonephritiden in der Regel Bakterien überhaupt nicht nachweisbar sind, die ätiologische Bedeutung toxischer

Substanzen aber lediglich auf Umwegen, nicht durch einfache morphologische Methoden erschlossen werden kann.

Ebenso wie ich zu dieser wichtigen Frage nicht Stellung nehmen kann, muß ich noch eine andere offen lassen, die ich aber wenigstens zum Schlusse noch erwähnen will. Friedrich Müller hat in Meran die Tatsache mitgeteilt, daß bei chronischer Alkohol- und chronischer Bleivergiftung Nierenerkrankungen vorkommen, die unter dem Bilde der „chronischen parenchymatösen" Nephritis verlaufen. Anatomische Befunde in einschlägigen Fällen liegen meines Wissens bisher nicht vor. Daß ich bei chronischer Bleivergiftung Schrumpfnieren beobachtet habe, die sehr ähnliche Befunde boten wie echte chronische Glomerulonephritiden, ist oben erwähnt worden.

Angesichts aller dieser offenen Fragen muß ich mich für außerstande erklären, auf Grund des bisher vorliegenden anatomischen Untersuchungsmaterials (einschließlich meiner eigenen Befunde) eine Einteilung der hämatogenen Nierenerkrankungen nach dem ätiologischen Prinzip zu versuchen. Aus den eigenen Untersuchungen müßte ich schließen, daß akute Nephritis auf der Wirkung von Toxinen des Streptococcus und vielleicht noch einiger anderer Mikroorganismen (Pneumococcus? Typhusbacillus?) beruht. Ich neige persönlich zu dieser Ansicht, bin aber weit davon entfernt, ihre objektive Richtigkeit zu behaupten, weil zu einer entscheidenden Stellungnahme mein Material nicht ausreicht.

Wohl aber glaube ich durch das vorgelegte Beobachtungsmaterial nachgewiesen zu haben, daß die Nephritis „mit Hydrops", von verschwindenden Ausnahmen abgesehen, eine Glomerulonephritis ist. Je nach dem Stadium des Prozesses sind — in gleichem Sinne wie es unter den älteren deutschen Autoren Frerichs, unter den neueren Strümpell vertreten haben — drei große Gruppen zu unterscheiden. Ich fasse die wesentlichsten Punkte noch einmal kurz zusammen:

1. Gehen wir von den akut einsetzenden hämatogenen Nierenerkrankungen aus, so sind hier wesentlich zwei Gruppen zu unterscheiden, von denen aber m. E. nur die an zweiter Stelle anzuführende die Benennung „Nephritis" verdient. — Zur ersten Gruppe gehören diejenigen Erkrankungen, die ausschließlich oder ganz vorwiegend das Parenchym des Organs betreffen (Choleraniere, Diphtherieniere, Sublimatniere, manche Fälle von Schwangerschaftsniere). Diese Erkrankungen sind im allgemeinen — bei allen Unterschieden im einzelnen — durch eine auf der großen Regenerationsfähigkeit des Epithels beruhende Möglichkeit einer raschen und vollständigen Heilung ausgezeichnet.

Die zweite Gruppe umfaßt die eigentlich entzündlichen Erkrankungen der Niere, d. h. vor allem die (akute) Glomerulonephritis. Das klassische Beispiel für diese Gruppe ist die Scharlachnephritis. Ätiologisch kommt in ganz überwiegendem Maße eine Infektion des Organismus mit Streptokokken in Betracht. In den Anfangsstadien stehen die Glomerulus-

veränderungen beherrschend im Vordergrunde des histologischen Bildes. Die Parenchymveränderungen, die allmählich immer erheblicher werden, wenn diejenigen der Glomeruli nicht zurückgehen, scheinen wesentlich von der Dauer und der Schwere der Glomeruluserkrankung abzuhängen. Es ist aber nicht zu bestreiten, daß möglicherweise histologisch nicht sehr auffällige, aber doch für die Funktion der Zellen verderbliche Schädigungen des Parenchyms unmittelbar durch die gleichen Gifte ausgelöst werden, die die Kapillaren der MALPIGHI'schen Körperchen schädigen. — Die „akuten hämorrhagischen Nephritiden" sind häufig identisch mit abklingender, aber nicht völlig ausgeheilter „akuter Glomerulonephritis". In manchen Fällen dieser Art ist dieser Nachweis nicht zu erbringen. Dem gegenüber ist jedoch daran zu erinnern, daß der histologische Nachweis einer mehr oder weniger vollständig ausgeheilten Glomerulonephritis sehr schwer sein kann. — Verhältnismäßig seltener ist daneben die andere Hauptform der akuten entzündlichen Nierenerkrankungen, die „akute interstielle" Nephritis, der eine selbständige Stellung zukommt (s. o.)

2. Zur chronischen „parenchymatösen" Nephritis (chronischen Nephritis mit Hydrops) führen — von verschwindend seltenen Ausnahmen abgesehen, in denen dieser Zusammenhang nicht sicher zu erweisen ist — ausschließlich diejenigen Fälle von echter (Glomerulo-) Nephritis, die nicht zur Ausheilung kommen, und ferner (anscheinend selten) septische Glomerulonephritiden von schleichendem Beginn. (Näheres über diese letzteren s. o.) Alle von mir untersuchten einschlägigen Fälle — mit einer einzigen Ausnahme — ließen sich histologisch als Glomerulonephritiden bzw. Ausgänge von typischer „akuter" Glomerulonephritis erkennen.

3. Geht eine akute Nephritis in ein exquisit chronisches Nierenleiden über (sekundäre Schrumpfniere), so findet man anatomisch regelmäßig Veränderungen an den MALPIGHI'schen Körperchen, die in vielen Fällen mit Gewißheit auf diejenigen des frischen Stadiums der Glomerulonephritis zurückzuführen sind. Die Veränderungen sind in einem Teil der Fälle so charakteristisch, daß die Diagnose auch ohne die Kenntnis der Vorgeschichte des Individuums mit Sicherheit auf „Nephritis" gestellt werden kann.

Die Seltenheit der einschlägigen Fälle ist — nach den Angaben der Literatur zu schließen — bisher sehr überschätzt worden.

Besondere Erwähnung scheint mir das Vorkommen solcher Fälle zu verdienen, in denen nach Überstehen einer akuten Nephritis mit Hydrops lange Zeit hindurch Wohlbefinden bestanden hat, während sich nach dem Tode, der unter schweren Erscheinungen von Nephritis unter Umständen sehr rasch eintritt, eine typische chronische Glomerulonephritis mit schwerer Schrumpfung des Organs findet.

Literaturverzeichnis.

D'ARIGO, Die Alterationen der Nieren bei Lungentuberkulose etc., Zentralblatt für Bakteriol. 28. 1900 p. 225.

ARNOLD, J., Die Morphologie der Milch- und Colostrumsekretion, Ziegler's Beiträge 38. p. 421.

ASCHOFF und GAYLORD, Pathologische Histologie, Wiesbaden 1900.

ASCH, P., Über den Einfluß der bakteriellen Stoffwechselprodukte auf die Niere, L. Beust, Straßburg 1904.

ASCOLI, Vorlesungen über Urämie, Fischer, Jena 1904.

AUFRECHT, Über Nephritis, insbesondere die chronisch hämorrhagische Form derselben, D. Arch, f. klin. Med. 32. p. 572.

—, Eine 20 Jahre dauernde Nephritis nach Scharlach usf., D. Arch. f. klin. Med. 42. p. 517.

BAGINSKY, A., Über Scharlachnierenentzündung, Arch. f. Kinderh. 33. 1902 p. 57 f.

BARTELS, Handbuch der Krankheiten des Harnapparates, Ziemssen's Handb. IX. 1), Leipzig 1875.

BOEHM, A., Beitrag zur pathologischen Anatomie der MALPIGHI'schen Körperchen der Niere, Virchow's Arch. 150. 1897 p. 52.

CARRIÉRE, G., Étude expériment. des alterations etc., Arch. de méd. exp. et d'anat. pathol. 9. 1897 p. 65.

COFFIN, Étude sur le rein des tuberculeux etc., Thèse de Paris 1890.

CORNIL et BRAULT, Étude sur la Pathol. du Rein, Paris 1884.

CROOKE, G., Zur pathologischen Anatomie des Scharlachs, Fortschritte der Medizin 1885 p. 651.

DIXON MANN, On granular kidney following scarlatinal nephritis, Lancet 1895.

ENGEL, H., Glomerulitis adhaesiva, Virch. Arch. 163. p. 209.

FICHERA und SCAFFIDI, Beitrag zur pathol. Histologie der Glomeruli, Virch. Arch. 177 p. 63.

FISCHL, J., Beiträge zur Histologie der Scharlachniere, Zeitschr. f. Heilk. 4. p. 1.

FRAENKEL, E,, Verhandlungen, Ref. Zentralbl. f. Pathol. 1893 p. 340.

FRERICHS, Die BRIGHT'sche Nierenkrankheit und deren Behandlung, Braunschweig 1851.

FRIEDLAENDER, Nephritis scarlatinosa, Fortschr. d. Med. 1. 1883 p. 81.

GOEMANS, La capsule de BOWMAN dans les inflammations chroniques du rein (1897), Recueil des travaux du laborat. Boerhaave 1888—1898, publié par Siegenbeek van Heukelom p. 424.

HANSEMANN, D., Zur pathologischen Anatomie der MALPIGHI'schen Körperchen der Niere, Virch. Arch. 110. 1887 p. 52.

HELD, HEINR., Zur Kenntnis der glatten weißen Schrumpfniere, Ziegler's Beitr. 6. 1889 p. 131.

HERRING, The Development of the Malpighian Bodies etc., Journ. Path. Bact. Vol. 8 1900 p. 459.

HERRINGHAM and THURSFIELD, The glomerular lesions of diffuse (parenchymatous) nephritis, Transactions Pathol. Society London 55. 1904 p. 283.

HEUBNER, O., Bemerkungen zur Scharlach- und Diphtherieniere, Münch. med. Woch. 1903 p. 145 und Charité-Annalen 27. 1903 p. 249.

HEYN, A., Über disseminierte Nephritis bacillaris etc., I.-D., Breslau 1901.

Howland, Glomerulonephritis bei Typhus abdominalis, Virch. Arch. 163. p. 360.
Jochmann, Jahrb. d. Hamburger Staatskrankenanst. VIII. 1901/2 p. 120f.
Jores, L., Wesen und Entwicklung der Arteriosklerose, Wiesbaden 1903.
—, Über die Arteriosklerose der kleinen Organarterien und ihre Beziehungen zur Nephritis, Virch. Arch. 178. p. 367.
von Kahlden, C., Über Nephritis bei Phthisikern, Zentralbl. f. Pathol. 2. 1891 p. 97.
—, Die Ätiologie und Genese der akuten Nephritis, Ziegl. Beitr. 11. 1892 p. 441.
—, Über die Glomerulonephritis bei Scharlach, Ziegl. Beitr. 15. 1894 p. 602.
Langhans, Th, Über die Veränderungen der Glomeruli bei Nephritis etc., Virch. Arch. 76. 1879 p. 85.
—, Über die entzündlichen Veränderungen etc., Virch. Arch. 99. 1885 p. 193.
—, Über die entzündlichen Veränderungen der Glomeruli, Virch. Arch. 112. 1888 p. 1.
Leredde, Nécroses viscérales multiples dans la tuberculose humaine aiguë et subaiguë, Arch. de méd. expérim. 7. 1895 p. 87.
Leyden, Das erste Stadium des Morbus Brightii und die akute oder frische Nephritis, Zeitschr. f. klin. Med. 3. 1881 p. 161.
—, Deutsche med. Wochenschr. 1887 p 589.
Litten, M., Klinische Beobachtungen über Scharlachnephritis, Charité-Annalen 4. 1897 p. 149.
Loehlein, M., Über Fettinfiltration und fettige Degeneration etc., Virch. Arch. 180. 1905 p. 1.
Lyon, G., Inflammatory Changes in the Kidney, Journ. Pathol. and Bacter. Vol. 9 1904 p. 400.
Marchand, F., Vortrag in der Med. Ges. in Gießen, Berl. klin. Woch. 1883 p. 151.
—, Über Arteriosklerose, Referat, Verhandl. d. 21. Kongr. f. inn. Med. 1904.
—, Berl. klin. Wochenschr. 1890 p. 882.
Mueller, Fr., Morbus Brightii, Korreferat, Verh. d. D. Path. Ges. IX. p. 64.
Nauwerck, C., Beiträge zur Kenntnis des Morbus Brightii, Ziegl. Beitr. 1. p. 1.
Obrzut, Nouvelles recherches sur la pathogénie de la glomérulonéphrite, Revue de méd. 1888 p. 689.
Orth, Lehrb. d. spez. pathol. Anatomie II. 1, Berlin 1893.
Pissavy, Contribution à l'étude des néphrites consécutives à la tuberculose, Thèse de Paris 1898.
Ponfick, Über Morbus Brightii, Referat, Verh. d. D. Path. Ges. IX. p. 49.
Prutz, W., Über das anatom. Verhalten der Nieren bei der puerperalen Eklampsie, Zeitschr. f. Geb. u. Gyn. 23. H. 1.
Prym, P., Über die Veränderungen der arteriellen Gefäße bei interstitieller Nephritis, Virch. Arch. 177. p. 485.
Reichel, H., Über Nephritis bei Scharlach, Zeitschr. f. Heilk. 26. 1905 p. 72.
Renard, Sophie, Ein anatom. Beweis für die Lehre von der sekundären Schrumpfniere, I.-D., Zürich 1902.
Ribbert, H., Nephritis und Albuminurie, Bonn 1881.
—, Beitrag zur pathol. Anatomie der Glomeruli, Fortschr. d. Med. 1888 p. 490.
—, Deutsche med. Wochenschr. 1889 p. 807.
—, Die normale und pathologische Anatomie und Physiologie der Niere, Bibl. med. C. IV. 1896.
Senator, H., Die Erkrankungen der Nieren, II. Aufl., Wien 1902.
Soerensen, T. T., Über Scharlachnephritis, Zeitschr. f. klin. Med. 18. 1891 p. 298.
Tschistowitsch, Th., Die Verödung und hyaline Entartung der Malpighi'schen Körperchen der Niere, Virch. Arch. 171. 1903 p. 243.
Virchow, Gesammelte Abhandlungen p. 485 Fußnote.
Wagner, E., Der Morbus Brightii, v. Ziemssen's Handbuch Bd. IX 1. Hälfte.
Weigert, C., Die Bright'sche Nierenerkrankung, Volkmann's Sammlung klin. Vortr. Nr. 162/3.
Ziegler, E., Über die Ursachen der Nierenschrumpfung etc., D. Arch. f. klin. Med. 25. 1880 p. 586.
—, Lehrb. d. spez. pathol. Anat. 9. Aufl. 1902.

Erklärung der Abbildungen.[1])

Fig. I zu Fall I. Scharlachnephritis. Tod 3—4 Tage nach dem Auftreten der ersten Symptome von schwerer Nephritis: (Celloidinschnitt nach Fixierung in FLEMMING'scher Lösung). Einige Schlingen eines Glomerulus, die sehr stark verbreitert und vollkommen blutleer sind, enthalten in einem feinen, gelblich gefärbten Netzwerk polynukleäre Leukocyten (*PL*) und gegen die Norm vermehrte endotheliale Kerne (*EZ*). Die Knäuelepithelien sind ebenso wie ihre Kerne größer als in der Norm (*GE*). Fetttröpfchen finden sich ausschließlich in der Umgebung der Leukocytenkerne. LEITZ, Immers. $^1/_{12}$, Okul. 1.

Fig. II zu Fall V. Akute Nephritis nach Angina. Krankheitsdauer 15 Tage. In den stark ausgedehnten Schlingen des Glomerulus spärliche rote Blutkörperchen, zahlreiche polynukleäre Leukocyten (*PL*), viele Kerne von endothelialem Typus (*EZ*). Starke Schwellung und beginnende Desquamation (*DE*) des Knäuelepithels (*GE*). Im Epithel der BOWMAN'schen Kapsel eine Mitose (*M*). LEITZ, Obj. 7, Okul. 1.

Fig. III zu Fall IX. Nephritis post scarlatinam. Krankheitsdauer ca. 21 Tage. Celloidinschnitt nach Fixierung in MÜLLER-Formol; Hämatoxylin-Eosin-Färbung. Mehrere Schlingen eines Glomerulus. Die Schlingen sind plump und kernreich; sie enthalten zahlreiche mit Blut gefüllte Lumina (*Bl*), außerdem Leukocyten und vermehrte endotheliale Kerne (*EZ*). Das Knäuelepithel geschwollen, teilweise in Desquamation. Auffaserung der Kapsel (*P*), in deren Fasern große helle Kerne und solche von Leukocyten vorhanden sind; einzelne schmale, platte Zellen mit mangelhafter oder fehlender Kernfärbung im Kapselraum, Verklebung einzelner Knäuelschlingen mit der aufgefaserten Kapsel; an den Verklebungsstellen sind auf der Schlingenoberfläche keine Epithelzellen zu erkennen. LEITZ, Obj. 7, Okul. 1.

Fig. IV, Fall XVII. „Subakute Glomerulo-Nephritis" unbekannter Ätiologie. Krankheitsdauer 3 Monate. FLEMMING-Fixierung. Celloidinschnitt. — Im Gesichtsfelde drei Glomeruli, deren einer (*VG*) ganz verödet ist, während ein zweiter (*GH*), (rechts unten gelegener) plumpe, kernreiche Schlingen und einen breiten, aus desquamierten und teilweise verfetteten Epithelzellen bestehenden „Halbmond" im Kapselraum aufweist. Der dritte (*GHf*) Knäuel — links oben — zeigt einen ähnlichen „Halbmond" teilweise fibrös umgewandelt. — Hochgradige Vermehrung des Zwischengewebes (*ZwG*). Starke Verfettung der Epithelien einzelner Harnkanälchen; enorme Dilatation anderer Kanälchen. Zahlreiche Zylinder. — LEITZ, Obj. 4, Okul. 1.

Fig. V. Derselbe Fall; gleiche Technik. — Stück eines Glomerulus bei starker Vergrößerung. Die Schlingen sind plumper als in der Norm und enthalten zahlreiche Kerne von endothelialem Typus (*EZ*). Zwischen den Schlingen einige wohlerhaltene Kapselepithelien (*GE*). Im Kapselraum ein breiter „Halbmond" (*HM*) von großen, vorwiegend spindeligen, in feine Fasern auslaufenden Zellen mit großen hellen Kernen, die nach der Peripherie zu schmäler werden. LEITZ, Obj. 7, Okul. 1.

Fig. VI, Fall XXIII. Nephritis bei Sepsis (Endocarditis ulcerosa), Krankheitsdauer nicht genau bestimmt (schleichender Beginn), etwa 3—4 Monate. MÜLLER-Formolfixierung. Paraffinschnitt. Hämatoxylin-Eosin. Ein nicht merklich vergrößerter Glomerulus enthält mehrere wenig veränderte, nur etwas kern-

[1]) Die Abbildungen sind mit dem Zeichenapparat von Herrn Zeichner TAMM unter meiner Aufsicht entworfen und ausgeführt worden.

reichere Schlingen; ein großer Teil des Knäuels vollkommen homogenisiert (*HM*). Desquamation von Knäuelepithel; Auswanderung von Leukocyten (*Lc*) in den Kapselraum und in die Kanälchen (*HK*). LEITZ, Obj. 4, Okul. 5.

Fig. VII. Zwei Knäuel derselben Niere nach VAN GIESON gefärbt. (Färbung abgeblaßt.) Neben etwas plumpen, kernreichen Schlingen völlig homogenisierte Partien (*HM*), in Verschmelzung mit der Kapsel begriffen (*V*).

Fig. VIII, Fall XXIV. Nephritis bei ulceröser Endocarditis; Krankheitsdauer höchstens 2 Monate. MÜLLER-Formolfixierung; Paraffinschnitt. Färbung nach VAN GIESON. Etwa die Hälfte eines Glomerulus ist mit der BOWMAN'schen Kapsel verschmolzen; die Verschmelzungsmasse ist sklerosiert (*W*). Vermehrung des Zwischengewebes (*Zw*). LEITZ, Obj. 4 Okul. 5.

Fig. IX, Fall XIX. Nephritis von etwa 6 Monate langer Dauer bei Sepsis. Formolfixierung. Celloidinschnitt. Hämatoxylinfärbung; schwache Eosinnachfärbung. Enorm vergrößerte Glomeruli (*G*) mit äußerst plumpen, kernreichen Schlingen, in denen hier und da kleine mit roten Blutkörperchen erfüllte Lumina zu erkennen sind. Die Kapseln (*K*) wenig verdickt. Vermehrung des Zwischengewebes. Dilatation der Harnkanälchen. LEITZ, Obj. 4, Okul. 1.

Fig. X, Fall XXIII. Nephritis nach „Erkältung"; Krankheitsdauer etwa 3 Monate. — FLEMMING'sche Lösung. Celloidin. Mehrere Schlingen eines Glomerulus, die plump und reich an endothelialen Kernen (*EZ*) sind, zeigen in der Umgebung solcher Kerne dichte Anhäufungen von Fett oder fettähnlicher Substanz (*FZ*). Desquamation fettig degenerierter Knäuelepithelien (*DE*). LEITZ, Obj. 7, Okul. 1.

Fig. XI, Fall XXVII. Schrumpfniere eines jugendlichen Individuum, $4^1/_2$ Jahre nach „akuter hämorrhagischer Nephritis", die nach Erkältung entstanden sein soll. FLEMMING'sche Lösung. Celloidin. — Im Gesichtsfelde mehrere große Glomeruli mit plumpen, meist homogenen aber kernreichen Schlingen (*S*) und streifiger Kapselverdickung (*K*). Erhebliche Vermehrung und mäßiger Zellgehalt des Zwischengewebes (*Zw*). Fettige Degeneration der erhaltenen dilatierten Kanälchen. LEITZ, Obj. 3, Okul. 1.

Fig. XII. Teil eines Glomerulus von demselben Falle wie in Fig. XI, stärker vergrößert. Die inneren Teile der plumpen Schlingen werden von homogener Substanz eingenommen, in der Kerne von endothelialem Typus (*EZ*) in ziemlich großer Zahl liegen. An den Rändern kommen hier und da kapillarähnliche Räume zur Ansicht. — Verschmelzung (bei *V*) zwischen zwei Schlingen und der streifig verdickten Kapsel (*K*), deren Epithel (*KE*) in der Nachbarschaft vermehrt ist. *GE* Knäuelepithel. LEITZ, Obj. 7, Okul. 1.

Fig. XIII, Fall XXVIII. Nephritis von wahrscheinlich 3jähriger Dauer nach kroupöser Pneumonie. (?) FLEMMING's Lösung. Celloidin. Die plumpen Schlingen (*S*) des großen Glomerulus sind zum Teil kernarm und ausgesprochen „hyalin" metamorphosiert. Mehrfache Verwachsungen mit der an den betreffenden Stellen verdickten, kernarmen Kapsel (*K*). Hochgradige Verbreiterung des Zwischengewebes (*Zw*). LEITZ, Obj. 3, Okul. 1.

Fig. XIV. Ein Teil eines Glomerulus aus demselben Präparat, das Fig. XIII zugrunde liegt, bei starker Vergrößerung. Die inneren Teile der Schlingen (*Hy*) vollkommen homogen (hyalin umgewandelt) und kernarm. An der Peripherie der Schlingen deutliche kapillarähnliche Lumina (*Sp*), die neben endothelialen Elementen (*EZ*) zahlreiche polynukleäre Leukocyten (*PL*) enthalten. Leichte streifige Verdickung der Kapsel (*K*). LEITZ, Obj. 7, Okul. 1.

Lippert & Co. (G. Pätz'sche Buchdruckerei), Naumburg a. S.

Marchand, Arbeiten a.d.pathol. Institut zu Leipzig I. 4.
Löhlein, Glomerulus-Veränderungen.

Fig. 1.

Fig. 4.

Fig. 5.

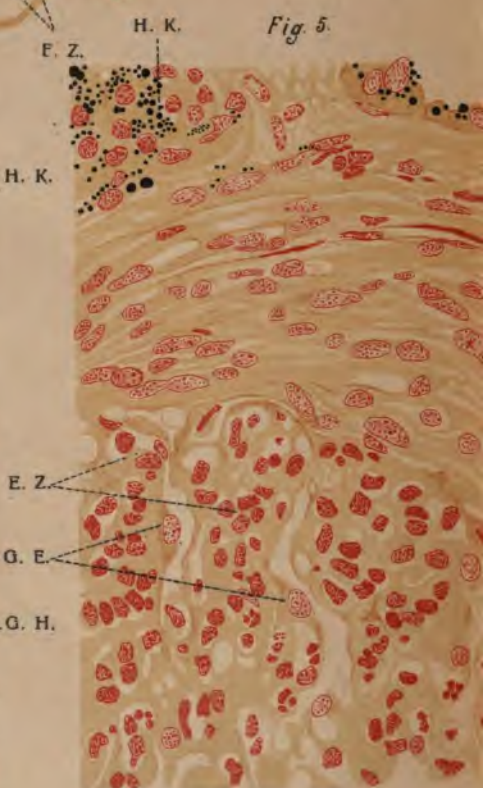

Zeichn. u. Lithogr. v. Herm. Tamm, Leipzig-R.

Verlag von S.

Fig. 2.

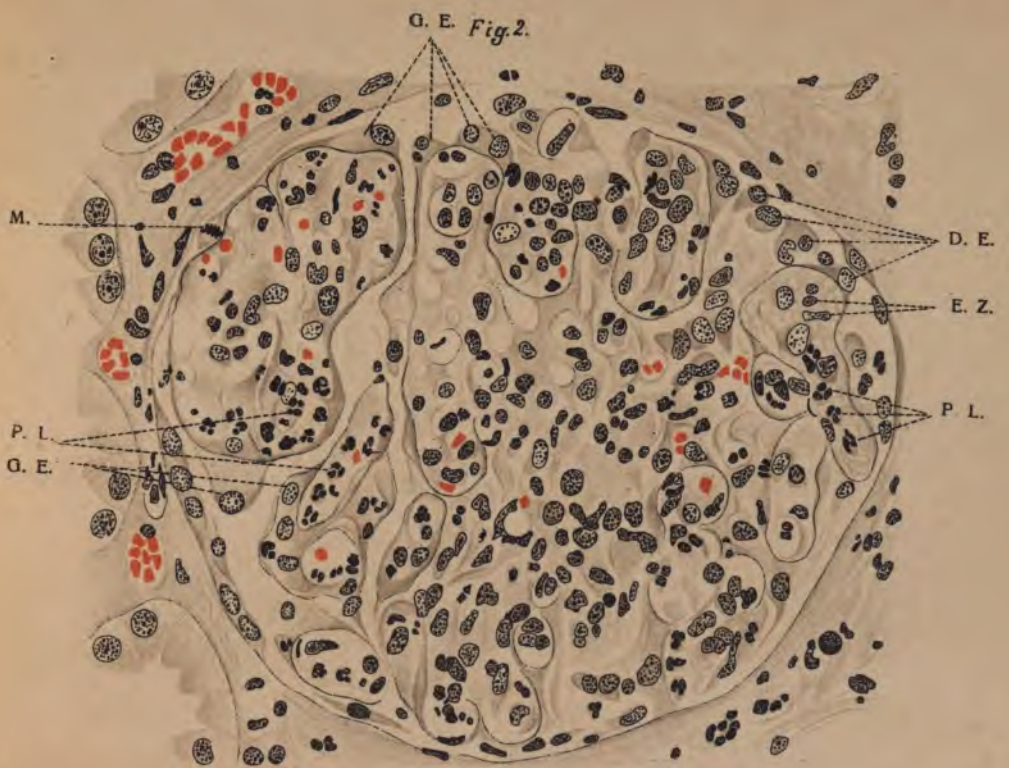

Fig. 3.

l, Leipzig.

Druck v. Regel & Krug, Leipzig-R.

Marchand, Arbeiten a.d. pathol. Institut zu Leipzig I. 4.
Löhlein, Glomerulus-Veränderungen.

Fig. 6.

Fig. 11.

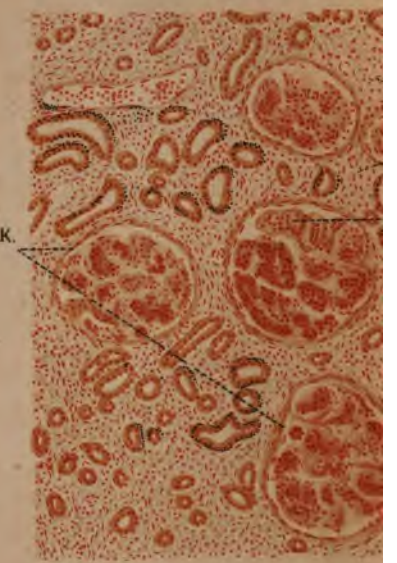

Fig. 14.

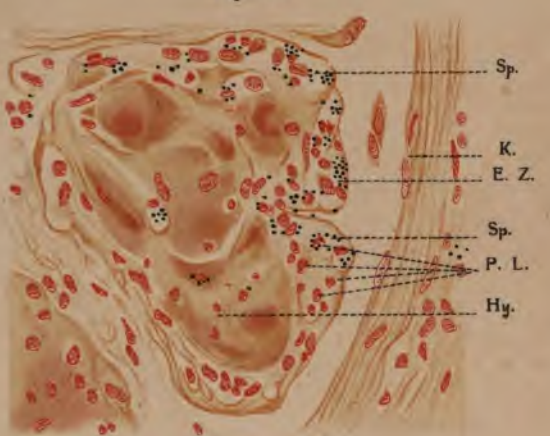

Fig. 13.

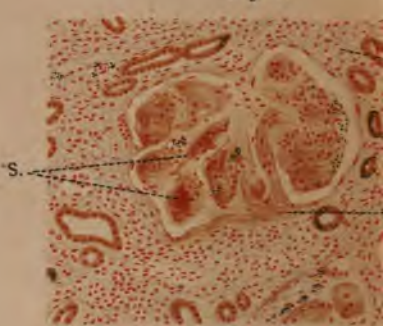

Fig. 12.

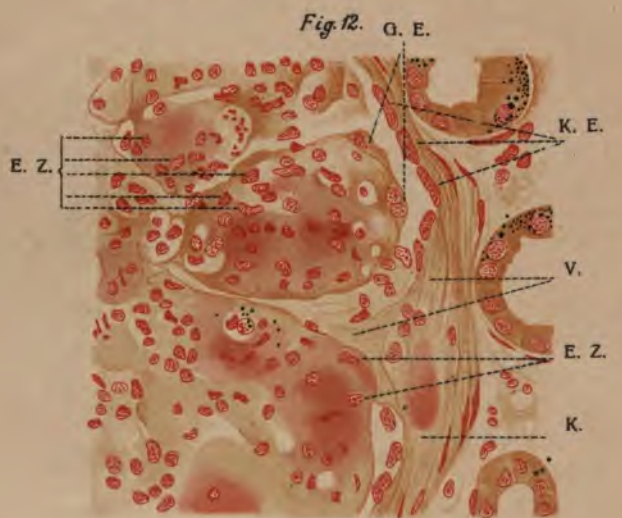

Fig. 8.

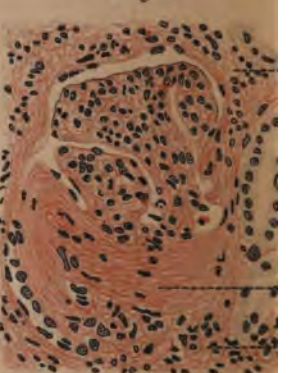

Zeichn. u. Lithogr. v. Herm. Tamm, Leipzig-R.

Verlag von S.

Fig. 10.

Fig. 7.

Fig. 9.

Leipzig.

Druck v. Regel & Krug, Leipzig-R.

LANE MEDICAL LIBRARY

To avoid fine, this book should be returned on or before the date last stamped below.

NOV 17 1915